3 – 139

LEZIONI

DI

MEDICINA OPERATORIA

E

LEZIONI DI PATOLOGIA CHIRURGICA

LEZIONI

DI

MEDICINA OPERATORIA

DATE IN FIRENZE NELLA SCUOLA MEDICO-CHIRURGICA
DI COMPLEMENTO E PERFEZIONAMENTO

DAL CAVALIERE

PROFESSORE GIORGIO REGNOLI

E

LEZIONI DI PATOLOGIA CHIRURGICA

DATE NELL'I. E R. UNIVERSITA DI PISA

DAL PROFESSORE

ANDREA RANZI

ATLANTE

FIRENZE
PER VINCENZO BATELLI E COMPAGNI
1847.

Digitized by Google

SPIEGAZIONE DELLE TAVOLE

Patologia Chirurgica, Tavola I.

Fig. 1. Rappresenta alcune diramazioni di vasi capillari vedute al microscopio ov'è confitta la punta dell'ago A, nel qual punto per l'irritazione, stando al detto degli esperimentatori, si effettua la flussione concentrica dei globuli del sangue. Le frecce segnate di lettera *b* indicano la direzione normale della corrente sanguigna. Le frecce segnate di lettera *c* indicano la corrente che retrocede, che cammina a ritroso del proprio corso per affluire verso il punto irritato. La sola freccia segnata di lettera *d* nota la corrente normale che in questo tratto del vaso non ha cambiata direzione, perchè si dirige naturalmente verso il punto corrispondente allo stimolo: (T. I. Patologia. Dell'Infiammazione: Lez. prima, pag. 27).

Fig. 2. Rappresenta la membrana interdigitale di una rana sotto al microscopio con la sua rete capillare e cogli spazii intervascolari, in uno dei quali è confitta la punta di un ago, per mostrare che quando si punge in questi interstizii non si ha flussione di sorta: (T. I. Patologia. Dell'Infiammazione: Lez. terza, pag. 44).

Fig. 3. Rappresenta un vaso punto in B, e da dove esce un torrente di globuli *c c e c*. Le frecce segnate coo la lettera *c* indicano la direzione normale che avea la corrente prima della puntura; quelle segnate con la lettera *d* mostrano la corrente deviata dalla sua naturale direzione, la quale affluisce verso il punto ferito: (Idem).

Fig. 4, 5 e 6. Rappresentano la deviazione di varie correnti (Vedasi per la spiegazione il testo: T. I. Patologia. Dell'Infiammazione: Lez. terza, pag. 44, e 45).

Fig. 7. Globuli di sangue umano sotto diversi aspetti (Figura tratta dal Corso di Microscopia di Al. Donné).

Fig. 8. A, Globuli di pus nello stato naturale. B, Globuli di pus trattati coll'acido acetico secondo il Corso di Microscopia di Donné: (T. I. Patologia. Lez. settima, pag. 86).

Fig. 9. Rappresenta varie forme ed alcune particolarità dei globuli del pus, secondo le osservazioni microscopiche di Gruby: num. 1. Globetto rotondo: *a*, involucro: *b*, vescichetta centrale bianca: *c*, granulazioni; num. 2. Globetto di pus di forma ovale; num. 3. Globetto di pus cuneiforme (T. I. Patologia. Dell'Infiammazione: Lez. settima, pag. 86); num. 4. Granulazioni e vescichetta centrale senza l'involucro; nu globulo di pus riempito da granulazioni di varia grandezza; num. 6. Gocciola di adipe che talvolta è mischiata al pus.

Fig. 10. num. 1. Globuli di pus di aspetto granuloso, secondo il Lebert, (T. I. Patologia. Dell'Infiammazione: Lez. settima, pag. 86.): num. 2. Globuli di pus che rinchiudono delle piccole vescichette adipose, fatto assai raro secondo il Lebert; *a*, parete del globulo del pus: *b*, nucleo differeote dalla vescichetta adiposa *c*; (Idem): num. 3. Globuli granulosi della linfa plastica o di trasudamento (Lebert), (T. I. Patologia. Delle ferite: Lez. seconda, pag. 255.): num. 4. Globuli granulosi che racchiudono uno o due nuclei, (Lebert) (Idem).

Fig. 11. Dovrebbe rappresentare la somiglianza fra i globuli del pus B, ed i globuli del muco A; ma per quelle apecie di ramificazioni, che per errore d'incisione vi sono nei globuli A, si rileva appunto una differenza la quale non dovrebbe esistere.

Medicina Operatoria, Tavola II.

Fig. 1. Bisturi retto.

Fig. 2. Bisturi convesso.

Fig. 3. Bisturi pancinto di forma inglese.

Fig. 4. Bisturi retto bottonato.

Fig. 5. Punzione col bisturi tenuto in *terza posizione*.

Fig. 6. Aziooe d'incidere dopo fatta la punzione tenendo il bisturi in *quarta posizione*.

Fig. 7. Azione d'incidere nella *terza posizione*.

Fig. 8. Posizione verticale per cominciare una incisione tenendo il bisturi in *primo posizione*.

Fig. 9. Azione d'incidere, trovandosi la mano abbassata nella medesima posizione.

Fig. 10. Posizione delle due mani, una delle quali incide, e l'altra tiene i tegumenti tesi nella incisione in piano.

Fig. 11. Pinzetta per l'estrazione dei corpi estranei.

Fig. 12. Pinzetta o Tirapalle di Percy, ove si ritrovano riuniti il cucchiajo e il tirafondi, ed a questo sistema completo i Francesi danno il nome di *Tribulcon*.

Patologia Chirurgica, Tavola III.

Fig. 1. Ventosa di Junod: (Tratta dall'opera di Bourgery). Quest'apparecchio si compone di tubi o cilindri

vuoti, di cristallo, o di rame stagnato, aperti da una delle estremità, e chiusi dall'altra, per mezzo di una cannella. Questi cilindri sono grandi abbastanza per poter ricevere uno dei membri toracico o addominale; all'estremità libera si adatta un cerchio di aggiustamento in rame, a traverso il quale s'insinua il membro. Ciascun cilindro è munito di molti di questi cerchi di aggiustamento da cambiarsi, il cui orifizio libero varia di diametro per adattarsi al volume delle membra dei differenti individui. Alla cannella situata alla estremità chiusa dei ciliodri si adatta un tubo flessibile ed impermeabile, il quale riceve all'altra estremità il cerchio di aggiustamento di un'altra cannella comunicante con un cilindro o vestibulo di rame; questo cilindro medesimo comunica, per mezzo di un'apertura chiusa a vite, con l'interno di un apparato di tromba destinato a fare il vuoto.

PARTICOLARITÀ DELL'APPARECCHIO

I. II. Cilindri in cristallo in uno dei quali è rinchiuso un membro addominale, e nell'altro uno toracico.

2. Cerchio di aggiustamento in rame adattato all'estremità superiore del membro.

3. Guancialetto circolare formato dalla pelle che si produce spontaneamente sotto l'aspirazione della tromba, e si oppone all'ingresso dell'aria esterna nella cavità del cilindro.

4. Cannelletta terminale che riceve il tubo di comunicazione con la tromba, per mezzo del quale si esercita l'aspirazione, o la pressione dell'aria atmosferica nell'interno del cilindro.

5. Tubo di comunicazione del cilindro col vestibulo aereo, che precede la tromba.

III. Profilo del cerchio di aggiustamento del membro addominale. Questo ha per oggetto di dimostrare la differenza delle due curve fra il lato posteriore, che deve posare per piano, e l'anteriore in cui la concavità può essere più considerevole senza inconveniente. Nel contorno anteriore una striscia di gomma elastica adattasi esattamente sopra le piccole cavità circolari in rame per impedire l'introduzione dell'aria fra le parti del cerchio di aggiustamento, e del cerchio metallico formante l'orifizio libero del cilindro.

IV. Veduta in prospettiva della tromba e suoi annessi. L'altro pezzo, segnato pure di numero IV, serve a dimostrare più chiaramente i rapporti della tromba e del recipiente alla estremità inferiore dell'apparecchio.

A, *Recipiente*. Questa porzione dell'apparecchio si compone di un cilindro di ottone disposto orizzontalmente, che forma una specie di vestibulo intermediario fra le cavità dei cilindri e quella della tromba. Questo recipiente è furato con sei orifizii nel davanti e nelle sue estremità. I I I I sono altrettante piccole cannelle che possono comunicare per mezzo di tubi con la cavità di altrettanti ciliudri, che racchiudono isolatamente le quattro membra. L'azione si esercita o simultaneamente sopra molte membra o successivamente sopra un membro dopo l'altro, essendo chiuse tre cannelle, mentre che l'altra sta aperta. Questo isolamento delle cannelle è vantaggioso in quanto che esso permette di agire con la medesima tromba secondo il bisogno sopra uno, due, o anche quattro membra sia per via di aspirazione, sia per via di pressione.

3. Indica un orifizio situato all'alto del recipiente e chiuso dal serbatojo a mercurio di un manometro, che vi si adatta mediante una vite.

4. Manometro verticale, che sormonta il recipiente. Esso è graduato per indicare l'altezza del mercurio, e può indicare un'altezza barometrica superiore ad un quarto di atmosfera.

B, *Tromba*. Questa tromba di ottone e nel tempo istesso aspirante e premente per mezzo dei due prolungamenti, o aperture guarnite l'una e l'altra di una valvola. Nell'apertura 5 la valvola aprendosi al di dentro serve all'aspirazione mediante il rientramento dello stantuffo. Nell'apertura 6 la valvola apresi al di fonri per cacciare, o comprimere l'aria dall'interno del corpo della tromba nel recipiente, e da questo nelle cavità dei cilindri; ciascuna di queste aperture, potendo adattarsi con una specie di vite all'orifizio del recipiente, la tromba è a volontà aspirante o premente.

V. B, B, Corpo della tromba diviso: (Patologia. Dell'Infiammazione: Lez. undecima).

Fig. 2. Rappresenta diverse anna le quali stanno ad esprimere i diversi gradi di contusione che una palla da fucile induce nei tessuti che trapassa.

a, Rappresenta il diametro della palla, ove i tessuti sono mortificati.

b, Tessuti molto contusi e minacciati da cancrena.

c, Tessuti meno contusi, ma irritati sovercliamente, per cui generalmente sono sede di viva infiammazione.

d, Semplice contusione, la quale si estende più o meno lontana.

Fig. 3. I medesimi gradi della contusione rappresentati da Bell con tre cerchi.

a, Cerchio che corrisponde al diametro della palla.

b, Cerchio che segna il limite dei tessuti compressi, e che debbono cadere in mortificazione; al di là del cerchio *b* si opera il lavoro della eliminazione.

Fig. 4. Rappresenta le deviazioni che subisce una palla percuotendo diversi piani. La palla D, percuotendo obliquamente il piano A, fa un'angolo di riflessione eguale a quello d'incidenza ed è rimandata sul piano B, quindi su quello C, e così di seguito, per cui tende ad assumere un cammino curvilineo.

Fig. 5. Rappresenta il cammino curvilineo delle palle penetrate nel nostro corpo. Il cerchio A rappresenta una superficie concava, B una superficie convessa: la palla penetra pel punto *e*, si ritrova tra le due superficie concava e convessa, percuotendo obliquamente il punto *d* è rimandata in e, e successivamente va in *f*, *g*, *h*, strisciando sulla superficie, concava A finchè esce dal punto *i*.

Fig. 6. Rappresenta il medesimo cammino curvilineo di una palla fra due superficie concava A e convessa B, e si suppone che la palla penetrata pel punto *a* abbia percosso la superficie convessa *b*, quindi rimandata in *c*, puscia in *d* ed in e, e così successivamente, descrivendo angoli d'incidenza e di riflessione, percorre una linea curva finchè esca dal punto *f*.

Fig. 7. Rappresenta il cammino che, secondo Dupuytren, Berard e Denonvilliers, alcune palle avrebbero fatto pel piano concavo delle nicchie di varii edifizi di Parigi e specialmente del palazzo del Louvre.

A, Superficie concava della nicchia.

a, Palla che vi percuote obliquamente nel punto *d*.

b, Cammino curvilineo.

c, Palla che abbandona quella superficie nel punto e, ch'è corrispondente al punto ove la palla colpì da prima.

Fig. 8. Testa ossea di un serpente a sonaglio tipo della specie dei serpenti ad uncini velenosi mobili; *e*, cranio; — *ma*, osso mastoideo che si articola col cranio e porta alla sua estremità opposta l'osso timpanico *t*; — *mi*, mascella inferiore sospesa all'osso timpanico; — *n*, vomere ed ossa nasali; *m*, osso mascellare superiore mobile; — *pi* e *pe*, ossi pterigoidei.

Fig. 9. Apparecchio veleoso di un serpente a sonaglio: *v*, glandula velenosa il cui condotto escretore termina al grosso dente mobile *c*; — *m*, muscoli elevatori della mascella che ricuoprono in parte la glandola e possono comprimerla; — *s*, glandole salivari che guarniscono il bordo della mascella; — *n*, narice al disotto della quale si vede la fossetta che distingue questi serpenti e i trigonocefali dalle vipere.

Patologia Chirurgica, Tavola IV.

Fig. 1. Vipera comune.

Fig. 2. Serpente a sonaglio.

Fig. 3. Aspide di Egitto.

Fig. 4. Ape domestica.

Fig. 5. 6. 7. Aculeo dell'ape con le sue dipendenze osservato al microscopio.

Fig. 8. Vespa.

Fig. 9. Tarantola.

Fig. 10. Ragno delle cantine; grandezza naturale.

Fig. 11. Scorpione comune; grandezza naturale.

Medicina Operatoria, Tavola V.

Fig. 1. Lancetta a grano d'orzo.

Fig. 2. ——————— d'avena.

Fig. 3. ——— a lingua di serpente.

Fig. 4. Anatomia della piegatura del braccio — Il tegumento ed il tessuto adiposo che ricuoprono le vene del braccio sono stati tolti, come pure l'aponeurosi antibrachiale sottoposta onde mostrare i rapporti che le parti profonde hanno con le vene superficiali. Queste ultime sono dal di fuori al di dentro

A, *Vena radiale* accompagnata da qualche filetto nervoso *a*, proveniente dal nervo muscolo-cutaneo.

B, *Vena mediana cefalica* incrociata dal ramo interno *b* del nervo muscolo-cutaneo.

C, *Vena cefalica* formata dalla riunione delle due precedenti; il suo bordo interno è costeggiato dal nervo muscolo-cutaneo *c*.

D, *Vena mediana comune* e filetti *d* provenienti dai nervi muscolo-cutaneo e cutaneo interno.

E, *Vena mediana basilica* incrociata dalla branca antibrachiale e del cutaneo-interno. Più voluminosa e più superficiale della precedente essa cammina colla sua metà esterna parallelamente all'arteria omerale *f*, da cui essa è separata dall'espansione aponeurotica del tricipite. Essa è incrociata in alto ed in addietro dal nervo mediano H.

I. I, *Vene cubitali*. M, Vena basilica, che nasce dalla riunione della mediana basilica con la cubitale.

Fig. 5. Mostra la piegatura del braccio con le vene resturgide per mezzo della legatura e con le aperture *a a a* oblique alla direzione delle vene A basilica, B cefalica, e mediana comune.

Fig. 6. Anatomia per la safenotomia del piede.

A, Vena safena.

B, Vena dorsale interna del piede.

C, Malleolo interno.

D, Nervo safeno.

Fig. 7. Mostra il piede con le vene turgide, con la vena safena A incisa.

Fig. 8. Rappresenta il salasso della giugulare, e l'arteriotomia.

A, Fasciatura che mantiene la compressa e ch'è annodata sotto l'ascella opposta.

B, Puntura della vena giugulare.

A', Punteggiatura che indica il cammino dell'arteria temporale.

b', Divisione della pelle.

c', Compresse piramidali destinate a comprimere l'arteria.

Fig. 9. Le medesime cose relative all'arteriotomia vedute in maggiori dimensioni.

Medicina Operatoria, Tavola VI.

Fig. 1. Rappresenta una ferita riunita coi cerotti agglutinativi.

Fig. 2. Sutura a punti separati.

Fig. 3. Sutura a sopraggitto o da pellicciajo.

Fig. 4. Sutura incavigliata.

Fig. 5. Sutura a zig-zag.

Fig. 6. Sutura attortigliata.

Fig. 7. Porta aghi.

Fig. 8. Aghi di diversa forma.

a a', Aghi piatti di Boyer curvi in arco di cerchio.

Fig. 9. *b b'*, Aghi di Velpeau resi curvi e piatti solamente nella loro parte anteriore, cilindrici nel resto.

Fig. 10. Trequarti esploratore.

A, Dardo.

B, Cannula.

Fig. 11. Rappresenta il dorso della mano con le vene superficiali che si sogliono incidere nel salasso: (Tratta dall'opera di Gorgone).

1 1 1, Vena salvatella con le sue diramazioni.

2 2 2, Altra vena salvatella.

3, Ramo del nervo radiale.

4 4 4 4 4 4, Tendini estensori delle dita.

5, Parte inferiore dell'avantibraccio ricoperta da' suoi tegumenti.

Fig. 12. Mano con le vene turgide e preparata alla flebotomia.

Patologia Chirurgica, Tavola VII.

Fig. 1. Pezzo di pleura infiammata e ricoperta di uno strato di linfa plastica a differenti gradi di consistenza e di organizzazione, che può servire di tipo per la formazione dei nuovi vasi: (Tratta dall'Anatomia Patologica di Lobstein).

a o *a*, Strato di linfa polposa ed amorfa.

b b, Macchie sanguigne della linfa plastica (secondo grado di organizzazione).

c c, Strie sanguigne ramificate.

d d d, Vasi meglio formati.

e e e, Rete capillare unicamente composta di nuovi vasi sviluppati nella linfa plastica (T. I. Patologia. Delle Ferite: Lez. seconda).

Fig. 2. Vasi nuovamente sviluppati in una falsa membrana sierosa retto-vaginale, iniettata di sangue ed ingrandita al microscopio: (Tratta pure dall'opera di Lobstein).

Fig. 3. Disposizione dell'apparecchio di Guyot per l'applicazione del calore nella cura delle ferite.

a, Lume ad alcool.

b, Tubo conduttore del calore.

c, Punto d'unione tra il tubo *b* ed il tubo *d*, ove deve esistere una specie di valvula.

d, Tubo orizzontale conduttore anch'esso del calore.

e f g h i k, Scatola parallelepipeda.

L M, Maniche di tela (Patologia. Delle Ferite: Lez. quarta).

Patologia Chirurgica, Tavola VIII.

Fig. 1. Fascia divisa in due capi ad una delle sue estremità.

Fig. 2. La medesima fascia sulla quale si sono praticate due aperture. La linea punteggiata indica l'estensione della circonferenza del membro che deve essere fasciato.

Fig. 3. Rappresenta la ferita con le compresse graduate.

Fig. 4. Rappresenta l'applicazione della fascia: (Tratta da Velpeau).

Fig. 5. Rappresenta la riunione fatta con una fasciatura unitiva a due capi.

Fig. 6. A, Fasciatura unitiva di Mayor.

B, Unione delle ferite trasversali secondo il processo di Mayor.

Fig. 7. Compressa tagliata in più capi per la fasciatura unitiva delle ferite trasversali.

Fig. 8. Compressa con la bottoniera per la medesima fasciatura.

Fig. 9. Mostra il modo di fissare una estremità delle compresse.

Fig. 10. Applicazione della fasciatura unitiva per le ferite trasversali.

Fig. 11. 12. 13. Antica maniera di servirsi dei cerotti.

Fig. 14. Striscia di cerotto (T. I. Patologia. Delle Ferite: Lez. terza).

Medicina Operatoria e Patologia Chirurgica, Tavola IX.

Fig. 1. Il tenaculum che afferra un'arteria in mezzo alle carni. L'instrumento è guarnito alla maniera inglese di una serie di anse d'allacciatora.

Fig. 2. Torsione semplice delle piccole arterie.

Fig. 3. Torsione fatta col sussidio della pinzetta a bacchetta secondo il processo d'Amussat.

Fig. 4. Rappresenta le tre tuniche di un'arteria.

a, tunica esterna

b, tunica media

c, tunica interna

Fig. 5. Mostra l'effetto della legatura sopra le tuniche di un'arteria.

a a, laccio

b c, le due tuniche interna e media, rotte e rivolte in dentro.

c d, pareti della tunica esterna sola rimasta intatta dopo la legatura.

Fig. 6. Mostra ciò che accade nella cavità di un'arteria dopo la legatura.

a, un'arteria collaterale situata al di sopra dell'allacciatura aumentata di calibro.

b, Coagulo formatosi tra il punto allacciato ed il primo vaso collaterale, e che oblitera l'arteria dopo la caduta del laccio.

Fig. 7 e 8. La torsione che si vede rappresentata dalla fig. 7 in *a* ha dato luogo ad un effetto analogo a quello della legatura, come si osserva nella fig. 8 che mostra l'interno dell'arteria che ha subito la torsione.

b b, Membrane interna e media rotte ed arrovesciate in alto ed in basso nel lume dell'arteria.

c, Membrana esterna che ha resistito alla torsione e che oblitera il vaso.

Fig. 9. Rappresenta i fenomeni che accadono in un'arteria ch'ha subito un forte stiramento da rimanerne troncata.

a a, Punti in cui le tuniche media ed interna si sono rotte.

b b, Tubi conici formati dall'allungamento della tunica esterna.

c, Punto di riunione dell'apice de'due tubi precedenti, ove la tunica cellulosa non è ancora rotta.

Fig. 10. Mostra una parte dell'arteria precedente distesa, interamente separata, ed è stata divisa in tutta la sua lunghezza per osservare quello ch'è accaduto nella parte interna del vaso.

a, Estremità superiore del vaso.

b, Punto in cui le tuniche media ed interna si sono rotte.

c, Luogo in cui il calibro dell'arteria diminuisce per la compressione che la tunica cellulare allungata esercita sulle membrane interne.

d, Piega protuberante che nella cavità dell'arteria formano le membrane interna e media rimaste come corrugate.

e, Tubo conico cavo formato dall'allungamento della tunica cellulosa.

f, Estremità filiforme con la quale termina il precedente tubo.

Fig. 11. Rappresenta come succede il reflusso del sangue dal tubo inferiore dopo la divisione di un'arteria.

a, Punto della divisione dell'arteria.

b, Arteria collaterale che si anastomizza in *c* con le diramazioni dell'arteria ferita, ed ove s'inverte la corrente sanguigna refluendo per l'estremità *d*.

Le freccie indicano la direzione del sangue.

Fig. 12. Mostra il passaggio diretto che può avere il sangue per via di un'anastomosi da un tronco arterioso in un altro, per cui il sangue che si versa dal tubo inferiore può essere sempre vermiglio, e si mantiene l'emorragia benché sia allacciato il tubo superiore.

a, Arteria radiale.

b, Arteria cubitale

c, Arco palmare.

Fig. 13. Rappresenta la forma che prende una ferita trasversale fatta a un'arteria, e che non interessa che il quarto della sua circonferenza.

a, Grandezza u direzione della ferita.

b, Forma ovale che prendu la ferita per la retrazione delle sue labbra.

Fig. 14. Rappresenta la ferite longitudinale di un'arteria.

a, Lunghezza dell'incisione.

b, Labbra della ferita appena divaricatu.

Fig. 15. Rappresenta la forma che prende una ferita trasversale di un'arteria, u interessante i tre quarti della sua circonferenza.

a, Grandezza della ferita.

b, Labbro iuferiore.

c, Labbro superiore.

d, Porzione dell'arteria rimasta intatta, che si oppone alla retrazione del vaso nella sua guaina cellulosa.

Fig. 16. Rappresenta l'arteria precedente veduta di profilo, le lettere indicano i medesimi oggetti.

Fig. 17. Rappresenta *i* risultati che si osservano dopo la sezione completa di un'arteria, allorquando le estremità di questa si sono ratratte nella loro guaina cellulosa, u che l'emorragia si è arrestata spontaneamente. (La preparazione è stata fatta sull'arteria femorale di un cane neciso, sei giorni dopo l'esperienza (Cloquet).

a, Estremità superiore dell'arteria.

b, Cavità dell'arteria messa allo scoperto, e le labbra della ferite sono divaricate da uncini.

c, Piccola arteria collaterale.

d, Estremità inferiore dell'arteria retratta nella guaina cellulosa, dopo la sezione trasversale e completa delle sue parti.

e e, Guaina cellulosa dell'arteria tagliata longitudinalmente; essa è distesa da due uncini, onde lasciar vedere il coagulo esteriore ch'essa racchinde.

f, Coagulo esteriore della guaina cellulosa.

g, Porzione del coagulo esterno che risale fra la guaina cellulosa e le parti dell'arteria.

h, Coagulo interno che ha la forma di un cono: la sua base rotonda aderisce intimamente, per via di linfa plastica, al coagulo esteroo ed ai bordi della ferita trasversale dell'arteria.

Fig. 18. Aneurisma varicoso dell'arteria omerale in conseguenza di una ferita fatta con la punta di un coltello. (Pezzo tratto da Cloquet).

Le frecce indicano la corrente sanguigna.

a, Estremità superiore dell'arteria omerale.

b, Estremità inferiore della medesima arteria.

c, Cavità dell'arteria e apertura di comunicazione con quella della vena.

d, Cavità della vena nel punto della sua maggiore dilatazione, corrispondendo all'apertura di comunicazione.

e, Valvulu della vena.

f, Branca della vena grandemente dilatata che si apre nella cavità del tumore aneurismatico.

h, Estremità inferiore della vena.

Fig. 19. Varietà dell'aneurisma varicoso, registrato dallo Scarpa nelle sue opere, u tratto dal *Medical Facts und Obser.* Vol. IV.

a a, Sacco superiore, o la varice aneurismatica.

b, Orifizio che conduce dal sacco superiore o varice aneurismatica al sacco profondo *c*.

d, Secondo orifizio pel qualu lo spillo entra dal sacco profondo nel tubo dell'arteria.

Fig. 20. Altra varietà di aneurisma varicoso, od, a meglio dire, *Aneurisma falso circoscritto complicato da aneurisma varicoso* (Disegno fatto dietro la descrizione che di questa varietà di aneurisma ne ha data Rodrigues).

(V. Experienu T. VI. pag. 414).

a. Arteria.

ena.

a, Sacco aneurismatico.

b, Apertura dell'arteria per la quale il vaso comunica col sacco aneurismatico.

c, Altra apertura dell'arteria la quale, corrispondendo all'apertura della vena, stabilisc comunicazione fra questi due vasi.

Tavola. X.

Le figure dell'anatomia chirurgica u della medicina operatoria sono tratte per la maggior partu dall'Opera di Bérnard e Hnettu (Precis iconographique da Médecine Operatoire, etc).

Fig. 1. Rappresenta l'anatomia dell'arteria cubitale e radiale.

A, Arteria umerale costeggiata all'indentro dal nervo mediano, *b* e vena mediana basilica che incrociu la direzione dell'arteria umerale u del nervo mediano, da cui è separata dall'espansione aponeurotica *d* del tendine del bicipite.

E, Originu comune dell'arteria cubitale e radiale.

f, Nervo mediano che incrocia l'arteria cubitale vicino alla sua origine.

E G, Metà superiore dell'arteria cubitale che passa sul flessore profondo; essa è ricoperta dal muscolo rotondo pronatore, gran palmare e flessor superficiale, la cui sezione permette di vedere la direzione dell'arteria che nel suo tragitto è accompagnata solamente da due vene satelliti. Il nervo cubitale è più indentro.

G K, Metà inferiore dell'arteria cubitale più superficialmente situata della metà superiore, egualmente accompagnata dalle sue vene satelliti. Essa è in rapporto col nervo cubitale *h* e il tendine del cubitale anteriore *i*; all'infuori col tendine *j* del flessoru superficiale.

Q, Arteria cubitale che dà origine all'arcata palmara superficialu.

E P, Metà superiore dell'arteria radiale accompagnata dalle sue due vene satelliti, ed in rapporto all'indentro coi bordi esterni dei muscoli tagliati; rotondo pronatore *n* u gran palmare *o*; all'infuori col bordo iuterno del muscolo gran supinatore *m*, il quale lu ricuopre un poco in una parte del suo tragitto. Il nervo radiale è più esterno.

P T, Metà inferiora dell'arteria radiale, quasi sottocutanea accompagnata dallu sue due vene satelliti, ed in rapporto all'infuori col tendine del lungo supinatore *q* ed il nervo radiale *v*; all'indentro col tendine del gran palmare *s*, suo muscolo satellite.

Fig. 2. Rappresenta le legature dell'arteria cubitale e radiale.

Ferita N.° 1. Legatura dell'arteria cubitale nel suo terzo superiore.

a, Divisione della pelle.

b, Divisione dell'aponeurosi.

c, Divisione nella parte intermuscolare del cubitale *e* del flessor superficiale.

d, Nervo cubitale.

A, Arteria cubitale sollevata.

Ferita N.° 2. Legatura dell'arteria cubitale nel suo terzo inferiore.

a, Divisione della pelle.

b, Divisione dell'aponeurosi.

c, Nervo cubitale.

d, Tendine del muscolo flessor superficiale.

A, Arteria cubitale sollevata.

Ferita N.° 3. Legatura dell'arteria radiale nel suo terzo superiore.

a, Divisione della pelle.

b, Divisione dell'aponeurosi.

c, Nervo radiale.

d, Bordo interno del lungo supinatore.

A, Arteria radiale sollevata.

Ferita N.° 4. Legatura dell'arteria radiale nella sua parte inferiore.

a, Divisione della pelle.

b, Divisione dell'aponeurosi.

c, Nervo radiale.

A, Arteria radiale sollevata.

Fig. 3. Rappresenta l'anatomia dell'arteria brachiale.

A B, Arteria brachiale.

C, Muscolo coraco-brachiale.

D, Muscolo bicipite.

E, Nervo mediano.

F G, Vene brachiali.

H, Branca superficiale proveniente della brachiale profonda che si porta in addietro ed è accompagnata dal nervo cubitale.

a b, Espansione aponeurotica che separa l'arteria brachiale dalla vena mediana basilica *b*.

Fig. 4. Rappresenta le legature dell'arteria brachiale.

Ferita N.° 1. Legatura dell'arteria brachiale alla sua parte inferiore.

a, Incisione della pelle e del cellulare sotto-cutaneo.

b, Divisione dell'aponeurosi.

c, Vena mediana-basilica situata fra la pelle e l'aponeurosi e gettata all'indentro.

d, Bordo interno del muscolo bicipite.

e, Nervo mediano.

F, Arteria fuori della guaina comune e sollevata sulla sonda.

Ferita N.° 2. Legatura dell'arteria brachiale alla parte superiore del braccio.

a, Incisione della pelle e del tessuto cellulare.

b, Incisione dell'aponeurosi.

c, Vena brachiale.

d, Nervo mediano al lato esterno dell'arteria.

F, Arteria sollevata.

Fig. 5. Rappresenta l'anatomia della regione ascellare.

1. Muscolo gran pettorale sollevato.

2. Muscolo piccolo pettorale.

3. Muscoli gran dorsale e gran rotondo.

4. Muscolo bicipite.

5. Muscolo tricipite.

6. Aponeurosi.

a, Arteria ascellare.

b, Muscolo coraco-brachiale, satellite dell'arteria.

c d e *f*, Branche terminali del plesso brachiale.

c, Nervo muscolo-cutaneo.

d, Nervo mediano.

e, Nervo brachial cutaneo interno.

f, Nervo radiale.

G, Vena ascellare.

h, Gangli linfatici.

I, Arterie e vene scapolari inferiori.

K, Arteria omerale, continuazione della succlavia, disimpegnata dai nervi e dalle vene che la circondano.

Fig. 6. Rappresenta la legatura dell'arteria ascellare nella escavazione di questo nome.

a, Incisione della pelle.

b, Incisione dell'aponeurosi.

c, Nervo mediano respinto in alto.

d, Vena ascellare abbassata da un uncino ottuso.

e, Nervo brachiale cutaneo interno.

f, Guaina aponeurotica dei vasi ascellari.

G, Arteria ascellare sulla sonda ch'è stata passata dal di dentro al di fuori e dal basso all'alto.

Tavola XI.

Fig. 1. Rappresenta l'anatomia chirurgica per la legatura dell'arteria succlavia e di quella ascellare.

1. Clavicola resecata.

2. Muscolo gran pettorale resecato per lasciare a nudo i vasi ascellari.

4. Muscolo sterno-mastoideo.

5. Muscolo omoplata-joideo.

6. Muscolo deltoide.

7. Muscolo piccolo pettorale.

A, Arteria ascellare nella sua metà superiore, e successivamente ricoperta in basso dal muscolo piccolo pettorale.

a, Arteria scapolare superiore.

B, Vena ascellare.

c, Vena cefalica.

D, I nervi del plesso brachiale.

Fig. 2. Rappresenta più distintamente i rapporti tra l'arteria succlavia, la vena, ed il muscolo scaleno anteriore.

A, Arteria succlavia.

B, Vena succlavia.

a, Prima costa.

b, Scaleno anteriore.

Fig. 3. Rappresenta la legatura dell'arteria ascellare sotto la clavicola, e la legatura dell'arteria succlavia al di fuori degli scaleni.

Ferita sotto-clavicolare. — Legatura dell'arteria ascellare.

a, Incisione della pelle.

b, Incisione dell'aponeurosi.

c, Bordo superiore del piccolo pettorale.

d, Vena ascellare.

e, Fibre del gran pettorale incise trasversalmente.

A, Arteria ascellare sull'ago di Deschamps al disotto dello sbocco della vena cefalica.

Ferita sopra-clavicolare. — Legatura dell'arteria succlavia ei di fuori degli scaleni.

a, Incisione della pelle.

b, Incisione dell'aponeurosi.

c, Muscolo omo-joideo.

d, Nervi del plesso brachiale.

e, Muscolo scaleno anteriore.

f, Vene succlavia.

A, Arteria succlavia.

Fig. 4. Rappresenta l'origine delle arterie carotide e succlavia.

a a, Arco dell'aorta.

b, Tronco brachio-cefalico.

c d, Carotide e succlavia destra risultanti dalla biforcazione del tronco brachio-cefalico.

e, Succlavia cinistra.

f, Carotide sinistra.

g, Muscolo scaleno.

h h, Arterie vertebrali fornite dalle succlavie prima d'impegnarsi fra i muscoli scaleni.

i i, Scapolari superiori.

j j, Mammarie interne.

k k, Scapolari posteriori.

l, Tronco acromiale toracico, che il più delle volte emerge dall'ascellare al disopra del bordo superiore del piccolo pettorale.

Fig. 5. Rappresenta i rapporti dei tronchi arteriosi coi tronchi venosi.

a a, Gingulari interne in avanti ed all'infuori delle carotidi.

b b, Vena succlavie.

c, Tronco venoso innominato, o brachio-cefalico destro in avanti e all'infuori del tronco brachio-cefalico arterioso.

d, Tronco venoso o brachio-cefalico sinistro che incrocia in avanti e dal di fuori all'indentro le arterie carotide e succlavia cinistra alle loro origioe.

s, Vena tiroidea ioferiore.

f, Giogulare esterna.

Fig. 6. Rappresente l'anatomia chirurgica della regione laterale del collo per la legatura della carotide.

1. Muscolo sterno-tiroideo.

2. Muscolo scapolo-joideo.

3 3. Fascio aternale del muscolo sterno-cleido-mastoideo tagliato.

4. Muscolo massetere.

A. Arterie carotide primitiva destra.

B. Vena giugulare interna.

C. Nervo pneumo-gastrico.

D. Carotide interna.

D'. Carotide esterna.

E. Arteria faciale.

F, Arterie linguale.

H, Nervo grande ipoglosso.

Fig. 7. Rappresenta la legatura dell'arteria carotide primitiva, della linguale e della facciale.

Ferita 1. Legatura dell'arteria carotide alla sua parte media.

a, Incisione della pelle.

b, Incisione dell'aponeurosi cervicale.

c, Nervo pneumo-gastrico.

d, Muscolo sterno-mastoideo.

A, Arteria carotide sollevata.

Ferita 2. Legatura dell'arteria linguale.

a, Incisione della pelle.

b, Incisione del pellicciajo e dell'aponeurosi.

c, Incisione del muscolo genio-glosso.

A, Arteria linguale al di sotto della quale è passato un filo.

Ferita 3. Legature dell'arteria facciale.

a, Incisione della pelle.

b, Incisione del pellicciajo e dell'eponeurosi.

A, Arteria facciale sotto la quale è passato un filo.

Fig. 8. Rappresenta l'anatomia dell'arteria radiale alla faccia dorsale del carpo.

1. Legamento anulare posteriore del carpo.

2. Tendine del muscolo lungo abduttore.

3. Tendine del corto estensore.

4. Lungo estensore del pollice.

A, Arteria radiale.

Fig. 9. Rappresenta la legatura dell'arteria radiale alla faccia dorsale del carpo nel punto detto la tabacchiera.

a, Incisione della pelle.

b, Incisione dell'aponeurosi.

A, Arteria radiale.

Tavola XII.

Fig. 1. Rappresenta l'anatomie per la legature dell'arteria femorale.

1. Punto medio dell'arcata crurale ove incomincia l'arteria crurale.

2. Anello del terzo adduttore ove s'impegna l'arteria crurale.

A, Arteria crurale.

C, Vena crurale.

E, Nervi crurali.

F, Nervo safeno interno.

a, Arteria femorale profonda.

b b, Muscolo sartorio tirato in fuori da degli uncini.

d, Vena safena interna.

g, Branca esterna del terzo ramo del muscolo-cutaneo femorale.

h, Branca interna del muscolo-cutaneo.

i i, Rami muscolo-cutanei.

Fig. 2. Rappresenta la legatura dell'arteria femorale.

Ferita 1. Legatura dell'arteria femorale nel suo quarto inferiore.

a, Incisione delle pelle e del cellolare sotto-cutaneo.

b, Incisione dell'aponeurosi.

c, Bordo esterno del sartorio gettato in dentro.

d, Nervo safeno interno.

e, Guaina tendinee dei vasi femorali.

A, Arteria sulla sonda.

Ferita 2. Legature dell'arteria femorale nel suo terzo superiore.

a, Incisione della pelle e del cellulare.

b, Incisione dall'eponeurosi.

c, Guaina dei vasi femorali.
d, Vena femorale.
e, Nervo safeno.
f, Bordo interno del sartorio.
A, Arteria sulla sonda.

Fig. 3, 4, 5. Rappresentano l'anatomia chirurgica per la legatura dell'arteria poplitea.

Fig. 5. Strato sotto-aponeurotico.
1 1, Aponeurosi poplitea.
2, Muscolo semi-membranoso.
3, Muscolo bicipite.
4, 4, 4, 4, Vasi e nervi cutanei.
5, Vena safena interna.
A, Vena safena esterna o posteriore.
b, Nervo safeno esterno o tibiale.
c, Nervo safeno peroneo.
C, Nervo sciatico popliteo interno.
D, Nervo sciatico popliteo esterno.

Fig. 3. Piano sotto-aponeurotico.
1, Muscolo semi-membranoso.
2-3, Muscoli gemelli.
B, Vena poplitea.
A, Arteria poplitea.

Fig. 4. Arteria poplitea con i suoi principali rami e in rapporto coll'articolazione del ginocchio.
1, Femore.
2-3, Condili del femore.
A A, Arteria poplitea.
a b c, Arterie articolari superiori.
d e, Arterie articolari inferiori.
f g, Arterie gemelle.

Fig. 6. Rappresenta la legatura dell'arteria poplitea.
a, Incisione della pelle.
b, Incisione dell'aponeurosi.
c, Tessuto adiposo.
d, Nervo sciatico popliteo-interno.
e, Vena safena esterna.
f, Vena poplitea.
A, Arteria poplitea sull'ago di Deschamps.

Fig. 7. Ago di Deschamps.

Fig. 8. Ago a molla di Desault.

Fig. 9. Serranodi.

Tavola XIII.

Fig. 1. Rappresenta l'anatomia per la legatura dell'arteria tibiale anteriore.
1. Rotula.
2. Malleolo esterno.
3. Aponeurosi tibiale esterna.
4. Muscolo estensor comune delle dita.
5. Muscolo tibiale anteriore.
6. Muscoli peronei laterali tagliati.
7. Perone.
8. Flessor proprio del dito grosso.
A, Arteria tibiale anteriore.
B B, Vene tibiali anteriori.
C, Nervo tibiale anteriore.
A', Arteria peronea.

Fig. 2. Rappresenta le legature dell'arteria tibiale anteriore e della peronea.

Ferita 1. Legatura dell'arteria tibiale anteriore nella sua metà inferiore.
a, Incisione della pelle.
b, Incisione dell'aponeurosi.
c, Muscolo tibiale anteriore.
d, Muscolo estensor proprio del dito grosso.
e, Nervo tibiale anteriore.
A, Arteria sull'ago di Deschamps.

Ferita 2. Legatura della tibiale anteriore nella sua metà superiore.
a, Incisione della pelle.
b, Incisione dell'aponeurosi.
c, Estensor comune delle dita.
d, Muscolo tibiale anteriore.
e, Vena tibiale anteriore.
A, Arteria sull'ago di Deschamps.

Ferita 3. Legatura dell'arteria peronea alla sua metà inferiore.
a, Incisione della pelle.
b, Incisione dell'aponeurosi.
c, Muscolo lungo peroneo laterale.
e, Bordo esterno del muscolo soleare.
d, Flessor proprio del dito grosso.
A, Arteria peronea sull'ago di Deschamps.

Fig. 3. Rappresenta l'anatomia per la legatura dell'arteria tibiale posteriore.
1. Rotula.
2. Malleolo interno.
3. Faccia interna della tibia.
4. Aponeurosi tibiale anteriore.
5. Muscolo soleare tratto in addietro.
6. Tendine di Achille.
7 7. Muscolo tibial posteriore.
8. Flessor comune delle dita.
9. Gemello interno.
A, Arteria tibial posteriore.
B, Vena satelliti.
C, Nervo popliteo interno.
b b, Vena safena interna.

Fig. 4. Rappresenta le legature dell'arteria tibiale posteriore.

Ferita 1. Legatura dell'arteria tibiale posteriore nel suo terzo inferiore dietro al malleolo.
a, Incisione della pelle.
b, Incisione dell'aponeurosi.
c, Nervo tibial posteriore.
A, Arteria.

Ferita 2. Legatura dell'arteria tibiale posteriore nel suo terzo medio.
a, Incisione della pelle.
b, Incisione dell'aponeurosi.

Fig. 1. *a a*, Arco dell'aorta spogliato del suo involucro celluloso, sotto del quale involucro comparisce la tonaca muscolare o fibrosa della detta arteria.
b b, L'involucro celluloso che vestiva l'arco dell'aorte anteriormente.
c c, L'interna superficie dell'arco dell'aorta, la quale aveva perduto il liscio suo naturale, e si era cambiata in una sostanza polposa, floscia ed intersparsa di piccole concrezioni terreo-steatomatose.
d d, Crepatura dell'arco dell'aorta.
e e e, Porzione di pleura e di pericardio rimasta

aderente all' esterna anterior faccia del sacco aneurismatico.

f, Sacco aneurismatico coperto anteriormeote dalla pleura e da una porzione di pericardio.

g, Sacco aneurismatico fatto dalla cellulosa che sta dietro alla pleura.

h, Crepatora del sacco aoeurismatico.

i, Arteria sottoclavicolare sinistra.

k, Arteria carotide sinistra.

l, Arteria carotida destra.

m, Arteria polmonare di un diametro alquanto maggiore dal consueto.

Fig. 2. *g*, Arteria sorta.

h, Artaria innominata.

i, Arteria sotto-clavicolare destra.

k, Arteria carotide destra.

c, Bordo esterno del solare.

d, Nervo tibial posteriore.

A, Arteria sollevata.

Farita 3. Rappresenta la legatura dell'arteria tibial posteriore al suo terzo anperiore.

a, Incisiona della pella.

b, Iocisione dell'aponeurosi.

c, Gemello interno tirato in addietro da un uncino.

d, Incisiona fatta sulle fibre del solare.

A, Arteria sulla sonda.

Fig. 5. Rappresenta l' anatomia per la legatura dell'arteria pedidia.

1. Legamento dorsale del tarso.

2. Tendine dell'estansor proprio del dito grosso.

3. Tendini dell'estansor comone delle dita.

4. Muscolo pedidio.

A, Arteria pedidia.

b, Nervo tibiale.

Fig. 6. Rappresenta la legatura dell' arteria pedidia.

a, Incisioae della pelle.

b, Incisione dell' aponeurosi.

A, Arteria pedidia sollevata.

Tavola XIV.

Fig. 1 a 3. Pezzi patologici tratti dall'opera dello Scarpa, ed atti a rappresentare come negli aneurismi falsi il sacco aoeurismatico sia costituito dalla membrana cellulare, e dagli altri tessoti circonvicini all'arteria perforata.

Fig. 1. *a a*, Curvatura dell'aorte spogliata del suo involto celloloso, sotto del qoale involto comparisce la tonaca moscolare-fibrosa della detta arteria.

b b, L'involto celluloso che vestiva l'arco dell'aorta anteriormante.

c c, L'interna superficia dell'arco dell'aorta, la quale avava perduto il liscio suo naturala, e si ara cambiata in una sostanza polposa, floscia, ed interspersa di p'cole concrezioni tarreo-steatomatose,

d d, Crepatora dell'arco dell'aorta.

e e, Porzioae di pleura o di pericardio rimasta aderenta all'esterna anterior faccia del sacco aoeurismatico.

f, Sacco aneurismatico eoperto anteriormente dalla pleura e da uoa porsione di pericardio.

g, Sacco aneurismatico fatto dalla cellulosa che sta dietro la pleora.

h, Crepatura del sacco aneurismatico.

i, Arteria sottoclavesre siuistra.

k, Arteria carotida sioistra.

l, (Nella figura per arrore è segoato 6). Arteria carotide destra.

m, Arteria di un diametro alquanto maggiora del consueto.

Fig. 2. *g*, Arteria aorta.

h, Artaria ionominata.

i, Arteria sottoclavcare destra.

k, Carotide destra.

l l, Arteria carotide sinistra incisa, ed aperta lungo la parete aoa posteriore.

m, Carotide cerebrala sinistra.

n, Carotide esterna destra.

o, Crepatura della parete antariore dell'arteria carotide sinùtra.

p p p, Sacco aneorismatico.

Fig. 3. *a*, Aorta toracica veduta per la faccia sua posteriore, ossia dalla parta colla quala assa riguardava il dorso. Spogliata quest'arteria dall'involto esteriore celluloso, presenta la tonaca sua propria muscolare o fibrosa.

b c, Arterie emulgenti.

d d d, La porzioua di pleura cha copre la faccia anteriore dall'aorta toracica.

a a, Il tessuto cellulare cha sta dietro la pleura, e che involge l'aorta toracica, ingrossato oltra il consueto.

f f f f, Lo stesso tessuto cellulare convertito in sacco aneurismatico.

g g, Crepatura della parte posteriore dell'aorta toracica. Nal margine della crepatura si vedono finire gli strati fibrosi della tonaca muscolare della datta arteria aorta toracica.

Fig. 4. Questa figura è destioata a mostrare come, nei casi di soeurisma spontaneo, siano ammorbati lunghi tratti non solo dell'arteria aoeurismatica ma ancora di altre porsioni del sistema arterioso. Infatti qui si trova una corooa di tumori aneurismatici sopra il tragitto dell'arco dell'aorta, e dal trooco sueclavio destro. Questo caso fu comunicato da Jobert a Bourgery il quale lo prescuta nella sua opera con le seguenti considerazioni.

« In questo caso morboso, evidentemente per causa interna il malato era entrato allo spedale di S. Luigi per il tumore aneurismatico aviluppato sopra il tragitto dell'arteria assillare. Avaodo il malato dovuto soccombere, l'osservazione necroscop'ca prova a qual punto la disposiaione merbosa dal tessuto arterioso era al disopra dai mezzi dell'arte. A partire dall'aorta fino all'arteria brachiale del lato destro i tronchi arteriosi formano una successiooe di dilataaioni separate da straogolamenti motivati dagli orifisii di passaggio. Si può prevedare che, se il malato avesse vissuto più lungo tampo la madesima affezione, si sarebbe estesa ad un gran numero di arterie a principalmente a quelle dal membro toracico destro. Questo caso è curioso in quanto al modo di etiologia degli aneurisioi; le pareti arteriose quantunque fortemeota dilatate, sono uondimeno ipertrofiche per una grosseaaa di una linea e mezza. La tuoica media, biancastra, offre l'apparenza del tessuto fibroso. Non esistono in luogo veruno placche cretacae.

A, Arco dell' aorta anaurismatico

B, Piccolo sacco aneurismatico del volume di una noce sviluppato sull' arco dell' aorta all' origine del tronco-cefalico.

C, Tronco brachio-cefalico anaurismatico. Una porzione del primo pezzo dello sterno è stata levata via per lasciare allo scoperto i vasi.

D E, Arteria carotide sinistra nello stato normale.

F. Origine della carotide destra che non ha subita alcuna dilatazione.

G, Arteria succlavia aneurismatica. Vi si vede l'origine delle artaria vertebrale, e tiroidea inferiore di un volume normale. Vicino al luogo in cui la parete inferiora è tolta, per mostrare l'interno del canale, vedesi un appianamento dall'avanti all'indietro, motivato dal passaggio della scaleno anteriore. Al di là il vaso si dilata nuovamente in (H), poi forma un piccolo collo di appianamento dietro la clavicola di cui è stata levata tutta la metà sternale.

K. Cavità del tumore aneurismatico principale di cui la disposizione delle parti molli ha permessa la dilatazione la più considerevole, fra il piccolo collo superiore dal ristringimento della clavicola ed un piccolo collo inferiore di strangolamento formato da una biforcazione della vena basilica.

I. Piccola cavità con infondibulo formata al disopra dello strangolamento cagionato dalla vena basilica.

M. Dilatazione comunicante dalla parte superiore dell' arteria brachiale al di sotto del piccolo collo di strangolamento. Al disotto vedesi l'arteria brachiale in corrispondenza del tendine del gran pettorale, ch'è tutt'ora nello stato normale.

Fig. 5 e 6. Rappresentano un tipo del procedimento adoperato dalla natura per ristabilire la circolazione in una parte, per via della dilatazione delle minori branche laterali nel caso di obliterazione del tronco principale. Trattasi di un aneurisma popliteo guarito coll' applicazione del ghiaccio, (pezzo esistente nel Museo Dupuytren, iniettato e descritto da Ribes).

Fig. 5. Piano anteriore dell'articolazione femoro-tibiale.

1 1, Branche collaterali in uno stato di estrema dilatazione, che si gettano nelle articolari superiori aumentate esse medesime di volume per formare nel davanti, e da ciascheduno lato dell'articolazione, delle lunghe branche anastomotiche di un considerevole volume.

2, Branche esterne che si riuniscono in un tronco comune nel davanti dell'articolazione peroneo-tibiale.

3, Tronco comune formato dalla riunione delle branche precedenti, e che viene esso medesimo ad anastomizzarsi con la tibiale anteriora.

4, Porzione della tibiale anteriore che traversa il ligamento interosseo per ristabilire la circolazione di ritorno nel tronco tibio-peroneo.

5, Arteria tibiale anteriore.

6 e 7, Branche interna tortuosissime e di un gran volume, che discendono nella grossezza dei tessuti fibrosi, e vanno a gittarsi nel tronco tibio-peroneo, e nell'artaria tibial posteriore.

Fig. 6. Piano posteriore dall'articolazione femoro-tibiale.

1, Tronco dell'artaria poplitea avanti l'origine delle branche collaterali dilatate.

2. Branche collaterali dilatate e ch'equivalgono a quelle descritte di sopra al n.° 1.

3, Branca di terminazione dalla parte superiore del tronco popliteo, obliterate inferiormente a guisa di cul di sacco dopo l'origine di un ultima branca collaterale.

5, Piccole branche articolari medie nascenti dalla porzione anaurismatica dall'arteria, e che sono agualmente obliterata.

6, Tronco tibio-peroneo riformato dall'anastomosi di molte piccole branche con la tibiale anteriore.

7, Osso della tibia.

8 e 9, Arteria tibial postariore.

10, Osso della fibula.

Fig. 7. (Figura che lo Scarpa ha tratta dal Guattani).

A A, L'arteria femorale del naturale suo calibro, aperta longitudinalmente.

B, Il nervo che l'accompagna.

C C C C C, La vena socia.

D, La nervosa, o intima tonaca dell'arteria lacerata.

E, La sede del secondo aneurisma, nella quale tanto grande era stata la corrosiona della tonache proprie dell'arteria, che non vi era rimasto d'intatto che l'involto esteriora cellaloso.

F, Altra corrosiona delle tonache proprie dell'arteria, ma non tanto profonda quanto la precedente.

e e, Maniera di sipario, o di valvula collocata fra l'una e l'altra corrosione dell'arteria.

f, Frammenti arrovesciati delle tonache proprie dell'arteria corrosa.

d, Luogo, ova essendo stata corrosa l'intima tonaca dell'arteria, si vedevano a nudo le fibre della soprapposta membrana muscolare.

a a, L'origine del primo aneurisma, ove cioè l'intima tonaca dell'arteria lacerata, di colore cenerino sembrava che fosse stata corrosa da qualche caustico, liquore.

b b, Pornioni a modo di frangie dell'arteria femorale corrosa e lacerata.

Tavola XV.

MEDICINA OPERATORIA.

Fig. 1. Allacciatura dell'artaria iliaca primitiva, esterna ed interna. La ferita rappresenta il momento del passaggio del filo sotto l'arteria iliaca primitiva; due altri fili passati sotto le origini delle due arterie iliache esterna ed interna, mostrano ch'esse possono essere egualmente allacciate con facilità nella farita medesima. Il chirurgo deve essere posto a sinistra; un ajuto situato a destra, in faccia all'operatore con la sua mano destra sostiene il peso degl'intestini, mantre che con la sua mano sinistra comprime l'aorta in traverso sopra la porzione lombare della colonna vertebrale: (La figura è tolta dall'opera di Bourgery).

A A, Ferita dell'operazione.

A 1, La medesima ferita riprodotta a semplici contorni per facilitare la numerazione delle particolarità.

1 1 1, Sezione della palle.

2 2 2, Sezione della fascia superficiale dell'addome.

3 4 5, Sezione dei tre grandi muscoli addominali;

3, il grande obliquo; 4, il piccolo obliquo; 5, il trasverso.

6, Peritoneo della fossa iliaca interna rivestito dal suo foglietto fibro-celluloso, distaccato e mantenuto dalla pressione delle dita per mettere allo scoperto la fossa iliaca interna, ed i grossi vasi.

7. Superficie del peritoneo, e del suo foglietto sottoperitoneale sostenuto dalle dita dell'ajuto facenti uncino. Queste due superficie si presentano inegualmente rilevate dalla pressione delle anse intestinali.

8, Nervo ileo-scrotale, che forma il contorno nell'angolo inferiore della ferita.

9, Superficie dell'aponeurosi iliaca, sotto le quale si vedono le branche dei nervi lombari.

10, Arteria iliaca interna sotto la quale è passato un filo d'allacciatura.

11. Arteria iliaca esterna sotto la quale è passato un filo d'allacciatura.

13, Arteria iliaca primitiva contenuta nell'ansa dall'ago di Deschamps.

12, Questo numero dovrebbe essere posto tra l'11 che indica l'arteria iliaca esterna, e il 10 l'arteria iliaca interna onde indicare la vena iliaca esterna.

14, Ago di Deschamps tenuto dalla mano destra del chirurgo. Il tempo dell'operazione indica, che l'ago è presso ad essere ritirato dalla ferita, strisciando sotto l'arteria il filo de allacciatura.

15, Filetto nervoso sottile, che bisogna guardarsi di comprendere nell'allacciatura.

16, Questo numero dovrebbe essere posto tra il 7 che indica il peritoneo, e il 13 l'arteria iliaca primitiva, onde indicare la vena iliaca primitiva.

Fig. 2. Allacciature dell'arteria ascellare (figura tratte dall'Opera di Bourgery).

Avverte Bourgery che questo taglio, nominato processo di Desault, nel modo in cui è rappresentato non ha tanto per oggetto di dimostrare una operazione determinata, quanto di servir di guida per un caso speciale. L'operazione di Desault prescrive l'incisione verticale fra il deltoide ed il gran pettorale, prolungata col tagliare le fibre di quest'ultimo; ulteriormente si taglia il piccolo pettorale per traverso. A parere di Bourgery basta di scostare il gran pettorale fino al suo tendine senza che sia necessario di tagliarne le fibre. Due uncini ottusi sopra la ferita deprimono il bordo di questo muscolo in basso ad in dentro.

La ferita dimostra che mediante questo taglio, un'allacciatura può essere situata altissimo, e bassissimo sopra l'arteria ascellare, al disotto della clavicola, e vicino all'ascella, essendo il mezzo dell'arteria egualmente scoperto. Questa operazione, siccome pensa il Velpeau, sembra convenire per il caso speciale in cui il chirurgo volendo operare sopra il sacco aneurismatico intermedio, si procura la possibilità di allacciare l'arteria al disopra e al disotto.

1, Sezione della pelle.

2, Bordo del deltoide scostato mediante un uncino ottuso.

3, Bordo ascellare del gran pettorale tenuto disposto da due uncini ottusi.

4, Vena cefalica accompagnata dalla branca deltoidea dei vasi acromio-toracici.

5, Nervo mediano.

6, Nervo muscolo-cutaneo.

7, Nervo-cubitale visto nelle profondità.

8, Vena ascellare.

9, Arteria acromio-toracica.

10, Arteria toracica lunga.

11, Arteria ascellare portante tre allacciature; superiore (a), media (b), o inferiore (c).

Fig. 3, 4. Rappresentano l'anatomie per la legatura dell'arteria femorale immediatamente sopra l'arcata, non che dalle iliache ed epigastrica (figura tratta da Bernard e Huette).

Fig. 3. Muscolo grande obliquo, piccolo obliquo e trasversale, tagliati e tolti con le aponeurosi che formano la parte anteriore dell'addome.

2, Peritoneo a fascia trasversale ricoprenti la massa delle circonvoluzioni degl'intestini; il fascia trasversale inguine il cordone con uo prolungamento infoudibuliforme (3).

5, Arcata femorale.

6, Aponeurosi fasci-alata; la sua porazione cribrosa è tolta e livello dei vasi femorali.

A, Arteria femorale.

B, Vena femorale, fra la vena e l'arterie si vede una lamina aponeurotica (7) resultante dalla sezione longitudinale che divide il canal crurale in due parti.

C D, Safena interoe, vasi e gangli linfatici.

A', Arteria epigastrice nata al lato interno dell'iliaca esterne, un poco al disopra dell'arcate crurale. Essa passa sotto il cordone spermatico (sotto il ligamento rotondo sulla donna); e descrivendo un'ansa a concavità superiore, e sale obliquamente dal di dentro ell'infuori fra il peritoneo e la fascia trasversalis, per giungere al bordo esterno, quindi alle faccie profonda del muscolo gran retto dell'addome.

Fig. 4. È stata tolta la sezione dei muscoli addominali parallelamente alla cresta iliaca.

1, Muscolo psoas.

2, Muscolo iliaco.

4, Spina iliaca anterior superiora.

5, Arteria circonflessa iliaca.

c, Arteria epigastrica.

A. Aorta.

B, Iliaca primitiva destra nata dalla biforcazione dell'aorta a livello del bordo inferiore della quarta vertebra lombare.

C, Iliace esterna.

D, Iliaca interna.

E. Vene iliache.

G, Nervo crurale.

H, Gangli e vasi linfatici.

d, Vasi spermatici.

e, Uretere.

Fig. 5. Allacciatura dell'arteria crurale immediatamente sopra l'arcata.

a, Incisione della pelle.

b c d, Incisioni delle aponeurosi e dei muscoli dalla pareta anteriora dell'addome.

e, Peritoneo distaccato e sollevato.

f, Vena iliaca esterna.

A, Arteria iliace asterna sull'ago di Deschamps.

Tavola XVI.

PATOLOGIA CHIRURGICA.

Fig. 1. Tessuto adiposo dei lipomi (tratto da Lebert).

Fig. 2. Tessuto adiposo e fibrillare che si trova nei tumori adiposi.

a a a a, Vescichette adipose.

b b b b, Fibre cellulari.

Fig. 3. Tumori d'epparenza perlata formati di materie grasse e di colesterine, deposti nel cervello, riportati da Cruveilhier nella sua enatomie patologica del corpo umano, e che qui si sono riprodotti come esempio del tumore grassoso che Muller chiamò Colesteatoma.

T P, Protuberanza anolare o tuberculi anteriori e posteriori coperti de un tumore di un'epparenza simile alle perla la più brillante sormontato da una quantità di prominenze simili a piccole perle agglomerate d'ineguale grossezza.

c c, Emisferi cerebrali.

P A, Protuberanza anulare.

Fig. 4. Il tumore perlato diriso

a a a, Superficie esterne coo l'aspetto perleto.

b, Perte interne del tomore di uo bianco giallastro molto meno brillante.

Fig. 5. Elementi del colesteatoma, o risultati dell'osservazione microscopica.

a a a a, Cristalli di colesterina.

b b b b, Corpuscoli grassosi.

c c c, Piccole granolazioni.

Fig. 6. Tessuto fibroso.

Fig. 7. Tessuto fusiforme.

Fig. 8. Aspetto dei vasi dilatati di un tumore erettile.

Fig. 9. Corpi fusiformi prorenienti da uo tumore erettile (Disegni che Lebert ha tratti dall'Opera di Müller sui mori).

Tavola XVII.

Fig. 1. Globuli del caocro.

a a, Pareti cellulari.

b b, Nuclei.

c c, Nocleoli.

Fig. 2. Cellule madri dei globuli caucerosi che rinchiudono più nuclei.

a a, Pareti cellulari.

b b, Nuclei.

c c, Nucleoli.

Fig. 3. Rappreseota la trema fibrose dello scirro, nell'intervello delle cui fibre si sedono le cellule cancerose.

a a, Tessuto fibroso.

b b, Cellule cancerose.

Fig. 4. Reppreseota il predomioio dell'elemento cellulare caucoroso sul fibroso nel tessuto cucefaloide.

Fig. 5. Rappresenta delle cellule cancerose irregolari nella loro forma che presentano appendici o ramificationi, che Vogel ha ritrorste solamente in alcuni cucefaloidi.

Fig. 6. Tessuto canceroso reduto nel suo insieme.

Fig. 7. Altro figura che mostra gli elementi oicroscopici del tessuto encefaloide.

Fig. 8. Rappresenta i caratteri microscopici della melanosi.

Fig. 9. Cellula coi loro nuclei dell'encoodroma.

Fig. 10. Sostanze cartileginee degli encondromi.

Fig. 11. Globuli fibro-plastici, del sarcoma, o del tumore fibro-plastico.

a a a, Pereti cellulari.

b, Nucleo.

c c c, Nucleoli.

Fig. 12. A, Elementi fibro-plastici intermedii.

B B, Tessuto fusiforme.

Tavola XVIII.

MEDICINA OPERATORIA.

Fig. 1 e. Apparecchi per l'inalazione del cloroforme.

A, Spugna inzuppate di cloroforme.

B, Conginnzione del perzo pertugieto per le penetrazione dell'srie atmosferica col recipiente D del cloroforme.

C, Valrula d'espirazioos.

Fig. 3 4 5. Coltelli d'amputazione di direrse grandezza.

Fig. 6. Coltello interosseo.

Fig. 7 e 8. Tenaglie iocisiva.

Fig. 9. Tuuroiquet a pressione contioua di Chsrrière.

Fig. 10. Sege ordinerie ad elbero con la sua lama *a* da cambiarsi.

Fig. 11. Piccola sega con le sua lama *b* da cambiare.

Fig. 12. Sega e cateoa; *c* ago per condurla; *d* manico delle sega che si erticole dopo crerla passate.

Fig. 13. Aghi da sutura.

Fig. 14. Pinzette e centro a pressione cootinua di Cherrière.

Fig. 15. Pinzatte a torsione di Amussat.

Fig. 16. Tenacolum di Bromfield.

Tavola XIX.

Fig. 1. Scheletro di uoo dei quattro ultimi diti veduto dalla sue faccia palmare.

a, Estremità inferiore del metacarpo.

b, Corpo della prima falange.

c, Testa della prima falange.

d, Seconda falange o *falangina*.

e, Terza felenga, o *falangetta*.

Fig. 2. Sezione delle ossa di uon dei quattro ultimi diti per mostrare i rapporti degl'interlinei articolari coo le piegature delle pelle.

a, Estremità ioferiore del metacarpo.

b b, Intarlineo erticolare metacarpo-falangeo, situato nello steto sauo a 24 e 27 millimetri (12 in 13 linee) al disopra del livello della commissura digitale *c*.

d d e, Interlineo articolare falangeo-falangioieno situato e livello della piegatura palmare della pelle.

f f, Interlineo erticolare falangettiano situato e tre millimetri (uos lioea e mezzo circa) al di sotto della piegatura della palma dalla mano.

Fig. 3. Mezzo d'unione delle falcogi fra loro e col metacarpo.

a a a, Faccia dorsale di queste erticolazioni.

b, Tendine del flessor sublime.

c, Tendine del flessor profondo delle dita.

Fig. 4. Scheletro di uno dei quattro ultimi diti flesso per mostrare i rapporti che hanno le superficie articolari nella flessione.

Fig. 5. Disarticolazione della seconda falange delle dita per la faccia dorsale.

a a, Taglicota del bistori che penetra nell'articolazione: 1.° Tempo.

Fig. 6. Medesima operazione. Dopo avere traversata l'articolazione, il bisturi è ricondotto al di sotto dell'osso e lo circoscrive esattemente per tagliare il lembo palmare.

Fig. 7. Operazione compiuta; lembo applicato sul moncone, e mantenuto da una striscia di cerotto.

Fig. 8. Modificazione del processo precedente proposta da Andral nipote. Accade qualche volta che malgrado le precauzioni volute dopo la disarticolazione, i lati dell'osso fanno protuberanza negli angoli della ferita. Questa modificazione è rivolta a rimediare a questo inconveniente; l'incisione dorsale è concava inferiormente, e deve lasciare abbastanza tegumento sui lati per coprire la faccia dell'osso. Pel resto si opera al solito; e la ferita che risulta non presenta l'angolo pronunciato alla base del lembo palmare, ma è rotondo come vedesi in *a b c*.

Fig. 9. Disarticolazione della seconda falange delle dita per la faccia palmare. 2.° Processo di Lisfranc.

a b c, Forma da darsi al lembo palmare.

Fig. 10. Disarticolazione compiuta.

Fig. 11. Operazione precedente. 2.° tempo.

a, Lembo rialzato.

b b, Bisturì che penetra nell'articolazione.

Fig. 12. Disarticolazione di un dito in totalità.

a b c, Ferita risultante da una disarticolazione col metodo a due lembi.

a' b' c', Ferita risultante da una disarticolazione col metodo ovale.

Fig. 13. Disarticolazione delle quattro ultime dita.

a b c, Incisione dorsale praticate eventi la testa dei metacarpi; il coltello passa sotto le falangi per tagliare il lembo palmare.

Fig. 14. Ferita risultante dall'operazione.

a b c, Forma del lembo palmare.

Fig. 15 Disarticolazione del primo metacarpo — Metodo ovale modificato.

a b c, Forma dell'incisione detta e *rachetta*.

Fig. 16. Il pollice essendo rovesciato nella palma della mano, il bisturì compie la disarticolazione della testa *a*, del primo metacarpo.

Fig. 17. Bordi avvicinati delle ferita; forme della cicatrice.

Fig. 18. Disarticolazione del 5.° metacarpo — Metodo ovale modificato.

a b c, Forma e direzione che bisogna dare alla incisione detta a *rachetta*.

Fig. 19. Operazione precedente terminata; forma della cicatrice.

Fig. 20. Scheletro del carpo e del metacarpo.

a, Estremità inferiore del cubito.

b, Estremità inferiore del radio.

c d e f g h i, Ossa del carpo.

1 2 3 4 5, Primo, secondo, terzo, quarto e quinto metacarpi.

Fig. 21, Disarticolazione di tutti i metacarpi conservando quello del pollice — Processo di Maingault.

a b c, Incisione dei tegumenti.

Tavola XX.

Fig. 1. La disarticolazione di tutti gli ossi del metacarpo conservando quello del pollice, agendo dalla faccia dorsale della mano.

a b c, Incisione dei tegumenti.

Fig. 2. Disarticolazione radio-carpiena — Metodo circolare.

a b, Manichetto rialzato dalla pelle.

c e, Coltello dividente le parti tendinee che protaggono l'articolazione.

Fig. 3. Processo di Denonvilliers — Metodo a lembi.

a b c, Incisione semi-circolare praticata sulla faccia dorsale del pogoo. Il coltello taglia il lembo palmare.

Fig. 4. Ferita e moncone; risultato dell'operazione precedente.

a b c, Forma del lembo palmare.

Fig. 5, 6, 7. Anatomia dell'articolazione del gomito per servire di guida alla disarticolazione dell'avambraccio.

A A A, Estremità inferiore dell'omero.

B B, Estremità superiore del radio.

C C, Estremità superiore del cubito.

a, Epicondilo; tuberosità esterna.

b, Epitroclea; tuberosità interna.

c d, Interlineo articolare sotto alle citate tuberosità.

e, Apofisi coronoide.

b, Olecrano.

L'apofisi coronoide e l'olecrano formano una specie d'ingranatura dove è collocata la trochea dell'omero come vedesi alla figura 7 ch'è il profilo dell'articolazione cubito-omerale.

Fig. 8. Disarticolazione del gomito col metodo a lembi.

a b c, Forma del lembo anteriore.

Fig. 9. *a b c*, Lembo anteriore rialzato.

d, Articolazione omerale aperta.

e, Legamento anteriore non ancora diviso a livello dell'articolazione omero-cubitale.

Fig. 10. Disarticolazione del gomito col metodo circolare — Processo di Velpeau.

a b, Manichetto della pelle rialzato.

Fig. 11. Ferita risultante dalla disarticolazione col metodo circolare.

b, Sezione dell'arteria omerale.

Fig. 12 e 13, Figure destinate e mostrare lo scheletro dell'articolazione scapulo-omerale.

Fig. 12. *a*, Cavità glenoide.

b, Acromion.

c, Apofisi coracoide.

Fig. 13. *a*, Teste dell'omero.

b, Clavicola.

c, Acromion.

d, Fossa sotto-spinosa dell'omoplata.

e, Testa omerale unita alla cavità glenoide per mezzo del legamento capsulare.

Fig. 14. Disarticolazione scapulo-omerale col processo di Lisfranc.

a b c, Forma che si dà al lembo posteriore.

Fig. 15. Mostra le formazione del lembo anteriore.

a b c, Lembo posteriore rialzato.
d, Testa dell'omero disarticolata.

Tavola XXI.

Fig. 1. Disarticolazione scapulo-omerale col processo di Larrey.
a b, Prima incisione verticale.
c d, Incisione posteriore che si diparte dalla prima.
c e, Incisione anteriore che parte egualmente dalla prima.

Fig. 2. Mostra la ferita risultante dall'amputazione col metodo precedente.
a b c, Ferita.
e, Cavità glenoide e frammenti del ligamento cassulare.
f f, Vasi ascellari.

Fig. 3. Osteologia del piede. Faccia dorsale.
a, Estremità inferiore della tibia.
b, Estremità inferiore della fibula.
c, Astragalo.
d, Calcagno.
e, Scafoide.
f, Cuboide.
g, Primo cuneiforme.
h, Secondo cuneiforme.
i, Terzo cuneiforme.
1 2 3 4 5, Primo, secondo, terzo, quarto e quinto osso del metatarso.
k k k k k, Falangi delle dita.

Fig. 4. Ligamenti articolari della faccia dorsale del piede
a a, Ligamenti tibio-astragalieni anteriori.
b, Ligamento peroneo astragalieno anteriore.
c, Ligamento calcaneo-scafoideo interno.
d, Ligamento calcaneo-scafoideo esterno.
e, Ligamento astragalo-scafoideo superiore.
f, Ligamento calcaneo-cuboideo superiore.
g g g g, Ligamenti scafoido-cuneiformi.
h, Ligamento cuboido-metatarsieno.
Non sono indicati con lettere i legamenti cuneo-metatarsieni e l'articolazione dei metatarsieni fra loro e delle falangi coi metatarsieni, nè i legamenti laterali delle falangi.

Fig. 5. Taglio orizzontale delle ossa del tarso. Ligamenti inter-articolari.

Fig. 6. Disarticolazione del primo e del terzo dito.
a b e *d e*, Ferita risultante dalla disarticolazione col metodo ovale.
f g h, Ferita risultante della disarticolazione col metodo a lembi.
i, Testa del terzo metatarso.

Fig. 7. Disarticolazione del primo metatarso senza il primo dito.
b c d, Incisione e racchetta.

Fig. 8. Disarticolazione delle cinque dita insieme.
a b c, Forma e direzione dell'incisione che deve essere praticata avanti la testa degli ossi del metatarso.

Fig. 9. Articolazione medio-tarsiee costituita in addietro dall'astragalo *a* ed il calcagno *b*; in avanti dal cuboide, *c*, e dallo scafoide *d*; presenta due linee articolare in S le cui convessità anteriore è interna e la convessità posteriore esterna.

Fig. 10. Disarticolazione di tutte le dita del piede.
a b c, Incisione dorsale.

Fig. 11. Aspetto della ferita dopo l'amputazione precedente.
a b c, Lembo plantare.

Fig. 12. Disarticolazione tarso-metatarsica col processo di Lisfranc.
a b c, Forma e direzione dell'incisione da praticarsi innanzi alle ossa del tarso.

Fig. 13. Articolazione tarso-metatarsica costituita in addietro dal cuboide *a* ed i tre cuneiformi *b* e *d*; in avanti dai cinque metatarsi; essa presenta una linea irregolarmente curva.
d f, Linea fittizia tirata trasversalmente dalle protuberanze posteriore del quinto osso del metatarso e ch'è destinata a mostrare che l'articolazione tarso-metatarsica all'intorno è più anteriore di quello che sia esternamente.
g, Tuberosità del primo metatarso che serve di guida alla ricerca dell'articolazione dalla parte interna.
k, Protuberanza del quinto osso del metatarso che serve di guida alla ricerca dell'articolazione alla parte esterna.
i, Protuberanza dello scafoide.

Fig. 14. Ligamenti dorsali del tarso divisi.

Fig. 15. Manovre operatorie per dividere le chiave dell'articolazione.
a b c, Arco di cerchio descritto dal coltello per dividere la chieve dell'articolazione.
a, Secondo metatarso.
e, Primo metatarso

Fig. 16. Coltello nell'atto di formare il lembo plantare dopo avere attraversata l'articolazione.

Fig. 17. Ferita risultante dalle precedente operazione.
a b c, Forma del lembo plantare.

Fig. 18. Articolazione medio-tarsica costituita in addietro dall'astragalo *a* e dal calcagno *b*; in avanti dal cuboide *c* e lo scafoide *d*. Queste linee articolare ha la forma di una *S* italica.
i, Estremità esterna dell'articolazione ed un centimetro e mezzo distante alla protuberanza dell'estremità posteriore del 5.° osso del metatarso.
h, Tuberosità dello scafoide ch'esiste innanzi all'estremità interna dell'articolazione alla distanza di 5 millimetri.
l, Specillo introdotto tra l'astragalo e lo scafoide indicante l'obliquità che devesi dare al tagliente del coltello quando si apre l'articolazione dal suo lato interno.
m, Specillo introdotto tra il calcagno ed il cuboide che indica la direzione che deve avere il tagliente del coltello quando si apre l'articolazione dal lato esterno.

Fig. 19, 20. Mostrano come una volta introdotto il coltello nell'articolazione al lato esterno od interno la lama del coltello deve seguire le inclinazioni delle superficie ossee.

Tavola XXII.

Fig. 2. Mostra l'incisione che si pratica innanzi all'articolazione per l'amputazione medio-tarsica, ossia col

metodo del Chopart; la linea *a b* e indica la forma e la direzione dell'incisione.

Fig. 2. Mostra l'articolazione divisa e il coltello nell'atto di tagliare il lembo plantare.

a, Arteria pedidia.

Fig. 3. Ferita spiegata dopo la disarticolazione; *a b* e indicano il lembo plantare; *d d* erterie pedidie dorsale e plantare.

Fig. 4. Mostra l'incisione che si pratica col processo di Sedillot per la disarticolazione medio-tarsica.

b, Forma della incisione anteriore, e tracciata dalla linea *a b c*.

Fig. 5. Mostra la faccia anteriore dell'articolazione tibio-femorale.

a, Femore.

b, Rotula.

c, Tibia.

e, Peroneo.

h, Ligamento laterale esterno.

d, Ligamento rotuleo inferiore.

Fig. 5 *bis*. Taglio verticale antero-posteriore dell'articolazione del ginocchio onde vedere i ligamenti crociati.

a, Femore.

b, Tibia.

c, Rotula

d, Arteria poplitea.

Fig. 6. Mostra la disarticolazione del ginocchio col metodo ovale praticato col processo di Baudens.

a b c, Sezione obliqua della pelle.

d, La pelle sollevata.

Fig. 8. Mostra la disarticolazione del ginocchio praticata col metodo circolare.

a b c, Sezione della pelle.

d, Manichetto rovesciato.

Fig. 9. Mostra la forma dell'incisione *a b c* per eseguire la disarticolazione del ginocchio col metodo a lembi.

Fig. 9*bis*. Articolazione aperta, e coltello che taglia il lembo posteriore *a b c*.

Fig. 11. Disarticolazione della coscia col metodo a lembi anteriore e posteriore. Il coltello è nell'atto di tagliare il lembo anteriore *a b c*.

Fig. 12. Medesimo metodo; il coltello è nell'atto di tagliare il lembo posteriore.

a, La mano di un ajuto che solleva il lembo anteriore.

b, Testa del femore lussata.

c c, Vasi femorali.

Fig. 13. Ferita risultante dal metodo a due lembi anteriore e posteriore.

a b c, Lembo anteriore rialzato.

a c d, Lembo posteriore.

Fig. 14. Disarticolazione della coscia con due lembi laterali interno ed esterno.

Il solletto *a* vedesi nell'atto di tagliare il lembo esterno *b c d*.

La linea *b e f* segna l'incisione del lembo interno.

Fig. 15. Mostra il risultato del metodo precedente.

a b c, Lembo esterno.

a d c, Lembo interno.

f, Gran trocantere.—Rimane da praticarsi la disarticolazione.

Tavola XXIII.

Fig. 1. Amputazione nella continuità di una falange.

Fig. 2. Amputazione nella continuità del quinto osso del metacarpo.

Fig. 3. Amputazione nella continuità dei quattro ultimi metacarpi.

Fig. 4. Amputazione nella continuità di tutti gli ossi del metacarpo.

Fig. 5. Ferita risultante dalla precedente operazione.

Fig. 6. Amputazione dell'avambraccio col metodo circolare nel tempo della segatura delle ossa.

Fig. 7. Amputazione del braccio col metodo circolare; processo ordinario.

Fig. 8. Ferita risultante dalla precedente operazione.

Fig. 9. Amputazione del braccio col metodo a lembi.

Fig. 10. Amputazione dell'avambraccio col metodo circolare nel tempo della sezione dei muscoli.

Fig. 11. Sezione dei muscoli praticata per puntura dall'interno all'esterno secondo che ha consigliato Cloquet per praticare più nettamente l'incisione.

Tavola XXIV.

Fig. 1. Amputazione della coscia col metodo circolare.

a, Mano che pratica la compressione sull'arteria crurale.

b e *d*, Sezione del tegumento diretta alquanto obliquamente in modo da conservare più parti alla parte interna e posteriore della coscia.

Fig. 2. Medesima operazione nell'atto di segare il femore.

a a, Pezza spaccata che solleva le carni.

Fig. 3. Ferita risultante dalla precedente operazione.

a, Femore segato.

b b, Vasi crurali.

Fig. 4. Amputazione della coscia col metodo a lembi; processo di Sedillot.

a, Lembo anteriore.

b, Coltello nell'atto di praticare il lembo *c d*.

Fig. 5. Amputazione della gamba nel luogo di elezione. Metodo circolare, processo ordinario.

a b c, Incisione circolare praticata ai tegumenti.

d, manichetto della pelle.

Fig. 6. Incisione delle parti muscolari profonda intorno alle ossa.

a, Tibia.

b, Fibula.

c, Lama del coltello penetrata nello spazio interosseo, che ricondotta nella direzione *d*, pratica la prima parte dell'8 in cifra.

Fig. 6*bis*. Mostra il medesimo tempo dell'operazione quando il coltello interosseo è portato dalla parte posteriore della gamba per compiere l'8 in cifra.

Fig. 7. Sezione delle ossa della gamba.

a a, Retrattore delle carni.

Fig. 8. Ferita risultante dalla precedente operazione.

a, Mano che tiene sollevata la pelle.

b b b, Vasi della gamba.

Fig. 10. Amputazione della gamba alla parte inferiore — Processo di Lenoir. Vedesi la ferita dopo l'operazione.

a b, Lembi formati dalla divisione e dissezione della pelle formanti un manichetto diviso in avanti.

Digitized by Google

c, Tibia.
d, Peroneo.

PATOLOGIA CHIRURGICA.

Tavola XXV.

Fig. 1. Struttura delle verruche, secondo che Vogel la delineato nella sua opera di anatomia Patologica.
Fig. 2. Taglio trasversale di una verruca.
Fig. 3. Cavità della verruca circondata dagli strati concentrici della fibre.
a a, Cavità.
b b, Fibre.
Fig. 4 e 4 *bis*. Produzioni cornee ch'erano situate, una alla regione posteriore della gamba sinistra, e l'altra alla regione del gluteo destro. L'individuo che le portava era dell'età di 45 anni, nepote di uno che aveva un corno sull'omero del lato destro. Queste corna furono estirpate da Lozes (figure tratte dall'anatomia patologica del corpo umano di Cruveilhier).
Fig. 5. Produzione cornea che fu estirpata dalla regione lombare in un Indiano dal sig. Faget, medico a Bordeaux, e che il Cruveilhier ha depositata nel Museo Dupuytren.
Fig. 6. Sezione verticale del pezzo precedente.

Tavola XXVI.

Fig. 1. Restringimento per increspamento dell'aorta senza alterazione delle sue parti (Esempio rarissimo tratto da Cruveilhier).
a, Arteria succlavia sinistra.
b, Arteria carotide sinistra.
c, Arteria carotida destra.
d, Arteria succlavia destra.
Fig. 2. Calibro del vaso, dell'arteria antecedente ristretta, che appena dà ricetto ad un sottilissimo specillo.
Fig. 3. Porzione di arteria umerale, radiale o cubitale in un caso di dilatazione aneurismatica di tutto il sistema arterioso. Apparteneva al cadavere di un uomo attempato di circa 80 anni. Questo cadavere era stato iniettato: tutte le arterie erano ricoperte di tumori aneurismatici, il volume dei quali variava da quello di un seme di canapa fino a quello di un grosso pisello. Le pareti arteriose, di un color biancastro, non sembrano alterate nella loro struttura tranne nei punti occupati da tumori. A livello di questi la tre tuniche arteriose erano dilatate ed assottigliate. Cloquet il quale ha osservato questo pezzo patologico, non ritrovò rottura di tuniche interna o media in nessuno di questi tumori. Le arterie non offrivano nè ossificazioni nè degenerazioni steatomatose.
a b, Cavità che presentano le pareti arteriose alla loro superficie interna a livello delle dilatazioni aneurismatiche.
Fig. 4. Esempio di aneurisma cirsoideo, o di varice arteriosa.
Fig. 5. Sta a rappresentare l'idea dell'aneurisma misto interno secondo il concetto di alcuni patologi, a che noi non ammettiamo.
a, Membrana interna.
b, Membrana media. } perforata
c, Membrana esterna. }
d, Pertugio che mette in comunicazione la cavità dell'arteria con il sacco aneurismatico.
e, Sacco aneurismatico formato dall'ernia della membrane interne.
Fig. 6. Sta a rappresentare l'idea dell'aneurisma misto interno secondo il concetto che noi ci formiamo. Esso mostra la distruzione della membrana media avvenuta per un gran tratto.
a, Membrana interna.
b, Membrana media distrutta in gran parte.
c, Membrana cellulosa.
d d, Punti in cui cessa la distruzione della membrana media.
e, Sacco aneurismatico composto di membrana interna ed esterna.
Fig. 7 e Fig. 8. Mostrano le operazioni che hanno per fine di ottenere l'obliterazione delle vene varicose.
Fig. 7. a, Processo di allacciatura della vena con escisione di una porzione di vaso alla maniera di Béclard.
b, Processo di Waise per allacciatura temporaria con nodo scorsojo.
c, Piccolo setone passato a traverso la vena e la pelle alla maniera di Fricke.
d d d, Processo per via di una serie d'incisioni isolate.
Fig. 8. a, Processo di Davat. Esso ha per oggetto la compressione della vena praticata sopra uno spillo mantenuto con la sutura attorciliata a senza incisione della pelle.
b, Modificazione che Velpeau ha portata al processo di Davat, la quale consiste nel comprimere la vena da due lati mercè fili attorciliati che formano due globi che comprimono.
c, Compressione della vena e della pelle praticata con una pinzetta o doppia placca alla maniere di Sanson.
d, Processo per incisione dei nodi o tubercoli varicosi alla maniera di Richerand.

MEDICINA OPERATORIA.

Tavola XXVII.

Fig. 1. Compressore graduato per le arterie dell'Assalini.
Fig. 2. Compressore delle arterie del Dott. Pietro Biagini.
A A, Branche ad articolazione libera.
B, Lamina d'appoggio destinata ad offrire un punto di resistenza alla parte opposta a quella ove si esercita la forza compressiva.
C, Piastra a doppio compressore semicilindrico ed a guide mobili onde adattarsi alla diversa direzione delle arterie sulle quali intendesi applicarlo.
D. Meccanismo fissatore a passaggio all'oggetto di unire solidamente le branche in quel particolare atteggiamento richiesto dalla configurazione o volume delle parti con le quali debbonsi porre in rapporto.
Fig. 3. Compressore delle arterie del Colombat, detto anche del Dupuytren.

Fig. 4. Compressore dell'arteria.

a a a a, Piano sul quale è posto un soffice guanciale, e che deve servire di punto di appoggio alla parte opposta del punto in cui si comprime l'arteria

b b b b, Asta verticale piantata ad angolo retto sul piano descritto.

d d d d, Asta verticale che scorre dentro alla precedente *b b b b*, e che deve essere fissata a diverse altezze mercè una vite di pressione.

f f, Piastra saldata sull'asta verticale *d d d d* per farvi poggiare l'asta orizzontale *k k k k*, la quale deve scorrere d'ionanzi in dietro sulla placca *f f* onde mettere in rapporto la pallotta *p* con l'arteria da comprimersi.

Fig. 5. Ponticello dell'abate Bourdelet destinato a comprimere gli aneurismi nella piegatura del braccio.

PATOLOGIA CHIRURGICA.

Tavola XXVIII.

Fig. 1. Esempio di frattura incompleta o trasversale ch'esiste alla parte inferiore del perone, osservato sul cadavere di un individuo morto all'Ospedale di S. Luigi in conseguenza di parecchie fratture avvenute da una frana di pietra; osservazione di Cloquet.

1. Tibia.
2. Perone.
3. Frattura.

Fig. 2 e 3. Altri esempi di frattura incompleta.

Fig. 4. Frattura trasversale.

Fig. 5. Frattura obliqua.

Fig. 6. Frattura longitudinale incompleta del femore operata da una palla che aveva attraversata d'avanti in dietro l'estremità inferiore di quest'osso.

1. Perforazione fatta dalla palla.
2. I due condili separati.
3. Parte media del corpo del femore.

Fig. 7. Figura di frattura presentato all'Accademia di Medicina come esempio di frattura longitudinale, ma che attentamente osservando vedesi essere una frattura eminentemente obliqua.

1. Corpo del femore.
2. Condilo esterno separato dalla frattura.
4. Frammento interno che si estende dall'intervallo dei condili al disotto del piccolo trocantere.
5. Frammento interno separato.

Fig. 8. Pezzo patologico che esiste nel Gabinetto Patologico dell'I. e R. Università di Pisa, e che vi è collocato come esempio di frattura longitudinale ma per errore, perchè la questione sulla possibilità della frattura longitudinale delle ossa sta nella frattura unica parallelamente all'asse dell'osso, e non quando vi sono congiunte altre fratture; quindi questo pezzo è esempio di frattura comminuta.

Fig. 9. Esempio di frattura comminuta.

Fig. 10. Esempio di fessura longitudinale dell'osso ch'esiste nel Museo di Val-di-Grazie a Parigi.

Tavola XXIX.

Fig. 1. Il famoso feto dissecato da Chaussier che venne alla luce con 113 fratture, e la cui istoria trovasi nel III. Volume del Bullettino della Facoltà medica di Parigi.

Fig. 2. Rappresenta un caso supposto di frattura del corpo del femore onde dimostrare l'azione dei principali muscoli nello spostamento dei frammenti. I muscoli sono rappresentati da corde tese fra i due punti d'inserzione. La frattura supponesi essersi effettuata all'unione del terzo superiore dell'osso coi due terzi inferiori.

1. Punto in cui si è effettuata la frattura.
2. Frammento superiore.
3. Frammento inferiore.

4 4. Corde rappresentanti il muscolo tricipite femorale che s'inseriscono ai due frammenti.

5 6 7. Corde rappresentanti l'azione dei muscoli psoas, iliaco e medio-gluteo che s'inseriscono al frammento superiore o protengono dalle ossa che sono al di sopra.

8. Corda indicante l'azione del muscolo grande adduttore che si porta dall'osso del bacino al frammento inferiore.

9 Corda rappresentante l'azione dei muscoli che si portano dalle ossa del bacino a quelli della gamba, ossa collocate al di sotto del frammento inferiore.

10. Corda indicante l'azione dei muscoli che s'inseriscono al frammento inferiore ed alle ossa situate al di sotto.

Fig. 3, 4, 5, 6, 7, 8, 9. Mostrano i risultati delle esperienze destinate da Flourens a far conoscere la formazione del callo. Esse sono state fatte sulla tibia dei cani e dei conigli. Queste ossa sono state segate secondo la loro lunghezza.

Le medesime lettere in tutte queste figure hanno la medesima significazione.

a, Tibia.
b, Periostio.
b', Periostio indurito.
u, Punto in cui l'osso è stato fratturato.
f, Canal midollare.
h, Osso nuovo cioè sviluppato nel canal midullare.
h', Osso nuovo esterno, punti ossei di nuova formazione.

Tavola XXX.

Fig. 1, Ingrossamento della sostanza dell'osso per osteite.

Fig. 2 e 3, Ossa necrosate ed astuccio osseo di nuova formazione.

a a, Osso necrosato o sequestro.
b b, Astuccio osseo con numerose cloache.

Fig. 4 e 5, Una delle forme del cancro dell'osso nella quale si trovano molti prolungamenti ossei assai fini e flessibili paragonabili a dei peli che sarebbero piantati sulla superficie dell'osso; essi sono aderenti fra loro in modo da rappresentare dei fasci in mezzo ai quali si trova depositata la materia cancerosa.

Fig. 6. Altra forma di cancro dell'osso, ove nell'interno del tessuto dell'osso trovansi dei nuclei di tessuto canceroso formanti delle placche rotondeggianti contenute in una cavità che riempiono esattamente.

a e *b*, Rappresentano la perdita di sostanza dell'osso simile a quella che sarebbe prodotta da uno stampo.

Fig. 7. Altra forma di cancro dell'osso; rappresenta un

tumore canceroso sviluppato nella branca sinistra della mascella inferiore. È una massa cancerosa che si sviluppa nell'interno dell'osso, e invece di distruggere il tessuto osseo, lo respinge eccentricamente.

a, Tendine del muscolo temporale.

b, Cisti ossea.

d, Massa cancerosa.

Fig. 8. Altra forma del cancro dell'osso ove il tessuto osseo presenta un voluminoso tumore, la cui sezione mostra un gran numero di cellule ripiene di un tessuto canceroso e diversi gradi di rammollimento. Il pezzo rappresenta l'estremità superiore della tibia.

La lettera *a* indica la congiunzione della forma cancerosa che è rappresentata dalla fig. 4 e 5.

Tavola XXXI.

Fig. 1. Rappresenta la riunione deforme di un femore fratturato.

Fig. 2. Apparecchio contentivo provvisorio fatto di canne, siccome consiglia l'Assalini nei casi in cui il chirurgo è sprovvisto di quanto occorra per un'apparecchio ordinario.

Fig. 3. Apparecchio di Sculteto con il suo telo e le sue ferule nell'atto di essere collocato sotto l'arto fratturato.

Fig. 4. Rappresenta una ferula di cartone ed una gamba frattorata inviluppata dalla ferula istessa alla maniera di Sharp.

Fig. 5. Ferule di legno per la frattora della gamba adoperata dagl'inglesi.

Fig. 5*bis*. Medesima ferula spiegata, formata di pelle e di tante strisce di legno sottile incollate sulla pelle.

Fig. 6. Apparecchio di Assalini per le fratture della gamba, della coscia e della rotula.

Fig. 7. Doccia di filo di ferro alla maniera di Mayor per le fratture.

Fig. 8. Semplice apparecchio per le fratture della gamba.

Tavola XXXII.

Fig. 1. Estensione continua col peso aspettando che l'apparecchio inamidato siasi consolidato.

Fig. 2. Apparecchio a estensione permanente di Vermandois.

Fig. 3. Apparecchio a estensione permanente di Desault.

Fig. 4. Ferula a estensione permanente di Boyer.

Fig. 5. Apparecchio e estensione a contro-estensione indicato da Ippocrate.

Fig. 6. Macchina di Gooch per operare l'estensione della gamba.

Fig. 7. La macchioe di Gooch applicata sul membro con uno dei fanooi indicati di sopra.

Fig. 8. Macchioa di Gooch per conservare nello stato di estensione una coscia ed una gamba fratturata con la correzione di Aitken.

A A A, Cerchio superiore che si applica intorno al bacino, ed è mantenuto in H mediante un bottone e parecchi fori.

B B, Due sottocosci che terminano in forche C C onde possono essere legati alla parte anteriore del cerchio dopo essere passati dall'indietro all'avanti fra le cosce, e così impedire che il cerchio risalga in alto.

D D, Cerchio inferiore che è applicato sotto il ginocchio.

E E, Sono ferule di acciajo che si estendono da un cerchio all'altro.

F F, Bottooi di metallo che servono per fissare le ferule indicate.

Fig. 9. Macchina costituita sul medesimo principio delle precedente per contenere una gamba fratturata.

A A, Cerchio che si applica al disotto dell'articolazione del ginocchio.

B B, Altro cerchio che si fissa ai malleoli.

C C, Ferole graduate.

Fig. 10. Rappresenta una cintura da applicarsi intorno al bacino per praticare l'estensione e la contro-estensione.

a, Saccoccia nella quale s'insinua l'estremità superiore delle ferula di Boyer.

b b, Fibbie coi lacci per stringere la cintura.

c c, Fibbie per fissare i sottocosci.

d d, Sottocosci.

Tavola XXXIII.

Fig. 1. Membro fratturato medicato con la fasciatura a diciotto capi, e posto nella semiflessione sulla parte esterna come raccomandara Pott.

Fig. 2. Cassa per le fratture di Gioranni Rae.

A, Base della macchina che deve essere di legno solido.

B B, Le due estremità che sostengono i pezzi di legno che sono sui lati C C C C.

D D, Cerniere le quali permettono di piegare l'estremità onde rendere la macchina più portatile.

L L, Due solchi paralleli propri a ricevere due parti protuberanti che sono all'estremità della macchina per mezzo delle quali si può allungare ed accorciare l'apparecchio in modo da adattarlo alle diverse lunghezze delle membra.

E E E E, Due pezzi di legno laterali che hanno dei fori alle estremità onde allungare l'epparecchio per quanto è necessario. Si possono ancora porre a diverse altezze.

G G G G G G, Dodici o quattordici fibbie per ogni lato della macchina con cigne di due pollici di larghezza, le quali essendo affibbiate servono a sostenere il membro fratturato.

H I H I, Due cigne con doe fibbie onde fissare la base della macchioa al letto.

Qoesta macchioa si applica nelle fratture complicate, la quale permette di medicare e di esaminare la ferita senza scomporre o muovere alcona parte del membro.

Fig. 3. Cassa di G. L. Petit per le fratture complicate della gamba.

F G, Sono le parti laterali della cassa.

A, È il punto ore appoggia il piede.

C, Piano orizzootale.

D E, Punto in cui i piani laterali F G e l'anteriore A si riuniscono insieme.

B, Articolazione del piano obliquo col piano orizzontale.

Fig. 4. Apparecchio inclinato.

A B, Piano orizzontala sul quale si articola il doppin piano inclinato.

I L M N, guanciale.

D E F G H. Cigne le quali mantengono fisse all'apparecchio la coscia e le gamba.

Fig. 5. Apparecchio a doppio piano indicato di Bottcher.

Fig. 6. Apparecchio d'Amesbury; doppio piano inclinato con l'estensione.

Fig. 7. Ipornatecia sospesa di Mayor nella frattura della coscia.

Tavola XXXIV.

Fig. 1 e 2. Forma che assume il polso nella frattura del radio ella sua estremità inferiore.

Fig. 3. Esempii di fratture extracassulare del collo del femore.

Fig. 4. Frattura intracassulare del collo del femore.

Fig. 5. Distacco del capo del femore dal suo collo.

Fig. 6. Esempio di penetrazione del collo del femore nel tessuto spongioso del gran trocentere.

Fig. 7, 8, 9, 10. Queste quattro figure sono destinate a presentare comparativamente le differenze di lunghezza e di rotazione che offre l'arto inferiore nelle quattro principali specie delle lussazione della testa del femore.

Nella fig. 7 il bacino è rappresentato coi due arti, quello del lato destro è nello stato normale onde servire di punto di confronto e quello del lato sinistro ch'è lussato in alto ed in avanti come alle tre altre figure 8, 9, 10.

Le pelvi di questa figure sono messe al medesimo livello. Una linea orizzontale passa dalla superficie articolare del ginocchio del membro sano e si prolunga sulle membra lussato onde far vedere il loro allungamento, od il loro accorciamento, secondo il senso dello spostamento. La direzione della punta del piede indica in ogni figura il senso della rotazione del membro in tale o tale altra lussazione.

Fig. 7. 1 1. Membro destro ello stato sano.

2 2. Linea orizzontale che passa per l'articolazione del ginocchio del membro precedente.

3. Femore sinistro *lussato in alto ed all'indentro.*

4. Linea orizzontele che passa al disotto del ginocchio per l'accorciamento del membro.

5. Pieda rivolto nella rotazione all'infuori.

Fig. 8. 1. Femora sinistro lussato in basso, ed ell'indentro.

2. Linea orizzontale che passa el disopra dell'articolazione del ginocchio per l'allungamento del membro.

3. Pieda rivolto nella rotazione all'infuori.

Fig. 9. 1. Femore sinistro lussato in alto e all'infuori.

2. Linea orizzontala che passa al disotto dell'articolazione del ginocchio per l'accorciamento del membro.

3. Piede ocila rotazione all'indentro.

Fig. 10. 1. Femore sinistro lussato in basso e all'infuori.

2. Piede rivolto nelle rotazione all'indentro.

3. Linea orizzontala che passa sopra all'articolazione del ginocchio per l'allungamento del membro.

Fig. 11. Lussazione del femore nella fossa iliaca esterna, o in addietro o in alta.

Fig. 12. Lussazione del femore nel foro ovale o in basso ad in avanti o sottopubea.

Fig. 13. Rappresenta i risultati di una lussazione in avanti ed in alto, e si vedono tre cavità: la prima incominciando dalla spina anteriar superiore dell'ileo, è la cavità anormale formata dal capo del femora spostato; la seconda è una cavità formata dal grae trocantere; l'ultima è le vera cavità cotiloide che sembra in un piano più inferiore del normale.

Fig. 14. Lussazione in avanti ed in alto, la medesima che ha deto luogo alle cavità sopra descritte.

Tavola XXXV.

PATOLOGIA CHIRURGICA E MEDICINA OPERATORIA

Fig. 1. Figura tratta dalla Tav. 4.ª delle *Exercitationes patologicae* di Palette, a rappresenta la formazione degli ascessi per congestione, che oggi son considerata sacche piene di materia tubercolare.

Fig. 2. Rappresenta una colonna composta di tre pietre A B C per spiegare la curvatura delle ossa secondo la dottrina di Glissonio.

Fig. 3. La medesima colonna incurvata per l'interposizione di un cuneo fra l'una e l'altra pietra.

Fig. 4. La colonna è convertite in un arco per l'interposizione dei cunei.

Fig. 5. Rappresenta una tibia coi muscoli della sura per spiegare la curvatura dello ossa con la dottrina di Mayor.

a, Tibia.

b, Muscoli della sura.

Fig. 6. Trapano ad albero.

Fig. 7. Trefina e trapano inglese.

Fig. 8. Testa di un rachitico il cui scheletro esiste nel Museo Fisico-Patologico dell'Università di Pisa; essa mostra principalmente la deformazione dell'osso occipitale; il quale invece di avere il suo gran foro ed i suoi condili in un punto il più inferiore del resto dell'osso, li ha talmente elevati da sorpassare il livello istesso dell'angolo suo superiore come si può vedere mediante l'apertura praticata nel cranio, per la quale si scorga nelle cavità del cranio medesimo un rilevante promontorio in cima del quale esista il foro occipitale.

Fig. 9. Sega a sperone.

Fig. 10. Coltello tenticolare per la trapanazione del cranio.

Tavola XXXVI.

MEDICINA OPERATORIA

Fig. 1. Sega di Martao.

Fig. 2. Trapano a meenbrio di Kitel.

Fig. 3. Serrsnodi di Desault.

Fig. 4 a 5. Serra-nodi, e porta-nodi di Mayor.

Fig. 6. Doppia cannule di Levret per la legatura dai polipi.

Fig. 7. Porta-nodi di Desault per la legatura dei polipi.

Fig. 8. Porta-nodi di Hatin per la legatura dei polipi pendenti nella faringe.

Fig. 9. Porta-nodi di Leroy-d'Etioles per la legatura dei polipi pendenti nalla faringe.

Fig. 10. Pinzetta a polipi, retta a curva.

Fig. 11. Sega e cresta di gallo di Hey.

Tavola XXXIII.

Fig. 1. Operazione del labbro cancroso e cheiloplastica.
La porzione cancrosa *a c d* o è compresa fra due incisioni *a b a b*.
I due bordi *a c* e *a d* sono messi a contatto costretto a riuniti sulla linea mediana coi punti di sutura.

Fig. 2. Cheiloplastica col processo di Chopart.
Due incisioni *a c* e *b f* determinano un lembo quadrilatero *a c f b*, del qual lembo si rocca la porzione ammalata mediante una incisione orizzontale *b c*.
Il lembo *b c f* è portato in alto a livello della commissura *a b*.

Fig. 3. Primo tempo per l'estirpazione della lingua col metodo sopra-joideo dell'Autore; *b a d* incisione semilunare parallela alla base della mascella inferiore.
a b, Incisione perpendicolare della sinfisi del mento fino all'osso joide.

Fig. 4. Secondo tempo dell'operazione suddetta; fatta la dissezione dei lembi *a* vedesi il piano sopra-joideo.
b, Ventre anteriore del muscolo digastrico.
c, Riunione dei muscoli milo-joidei.
e, Nervo ipoglosso.

Fig. 6. La lingua è tratta fuori dall'apertura sopra-joidea.
o, Ugola.
b b, Lembi di pelle.
a, Tumore linguale.
d, Lingua presa dall'uncino.

Fig. 5. Esempio di labbro leporino semplice.

Fig. 7. Labbro leporino doppio.

Fig. 8. Labbro leporino semplice operato.

Fig. 10. Labbro leporino doppio operato.

Fig. 9. Legatura della lingua col processo di Vidal.
Un'ago retto e montato sopra un manico è immerso al disopra dell'osso joide, e attraversa la lingua dal basso all'alto.
d, Ansa di filo portata dall'occhio dell'ago.
a a, Lingua cancerosa.

Fig. 11. La porzione cancrosa della lingua è afferrata da un uncino; due incisioni *o b*, e *b* riunite in V sulla linea mediana determinano un lembo trisogolare che lascia una ferita i cui due margini sono riuniti da alcuni punti di sutura siccome vedesi nella figura seguente.

Fig. 12. Riunione dopo l'operazione precedente.

Fig. 13. La porzione cancrosa della lingua è compresa fra due legature *b c* e *b a* le quali sono serrate mediante due serra-nodi o rosario e e.

Fig. 14, 15, 16. Mostrano con un taglio trasversale della lingua il cammino che deve percorrere l'ago col processo di Vidal.

Fig. 14. Le due estremità del filo *a b*, la cui ansa *d* abbraccia una metà laterale della lingua, sono riunite da un serra-nodi *c*.

Fig. 15. L'ago *a a'* è stato ritirato e respinto lateralmente nella lingua per modo che la punta compaia sul bordo dell'organo ammalato.
L'estremità *b* e del filo sono disimpegnate.

Fig. 16. *a*, Ago.
b, un'estremo del filo disimpegnato.
c, Altro estremo del filo pendente al di fuori.

Tavola XXXVIII.

Fig. 1. Rinoplastica col metodo indiano.

Fig. 2. Rinoplastica col metodo di Tagliacozzi.

Fig. 3. Stafilorafia col processo di Roux. Il primo e il secondo laccio *d d*, *c c* sono passati, il terzo laccio è nell'atto di essere passato. Il margine della divisione è mantenuto fisso dalla pinzetta *a* e l'ago tenuto col porta-aghi e attraversa dall'indietro all'avanti il labbro della divisione.

Fig. 4. I tre fili *a a*, *b b*, *c c* essendo passati, l'operatore ravviva i bordi della divisione con un bisturi bottonato.

Fig. 5. Stafilorafia col processo di Bérard. L'operatore avendo afferrato un labbro della divisione con una pinzetta o passa d'avanti in addietro un'ansa di filo *c c* con un porta-aghi *b*.

Fig. 7, 8, 9. Rappresentano teoricamente il processo di Bérard.

Fig. 7. Passaggio del primo filo semplice in un labbro della ferita.

Fig. 8. Passaggio dell'ansa del filo nell'altro margine della solutione.

Fig. 9. L'ansa del filo nell'atto di ricondurre dall'indietro all'avanti l'estremità del filo passato dalla parte opposta e che deve rimanere per formare il nodo.

Fig. 10, 11, 12 e 13. Processo di stafilorafia del De Pierris.

Fig. 10. Applicazione dell'istrumento dietro ad un labbro della divisione.
e, Dado mobile che mantiene filo *a*.
b, Ago ad uncino inguainato nella cannula.

Fig. 11. La cannula spinta fino alla faccia anteriore del labbro della divisione, l'ago è nell'atto di attraversare il labbro medesimo.

Fig. 12. L'ago *b* spinto dall'operatore, dopo avere attraversato il labbro della divisione, ha respinto il dado mobile *a* e riceve nella sua smarginatura l'ansa del filo.

Fig. 13. L'ago riconduce dall'indietro all'avanti l'ansa del filo *o*.

Fig. 14. Pinzetta di Soteau.

Fig. 15 e 16. Diverse forme di aghi per la stafilorafia.

Fig. 15, *a*, Ago di Graefe.
b, Ago di Ebel.

Fig. 16. *a*, Ago di Roux.
b c, Aghi di Dieffanbach per applicarsi al filo di piombo.

Fig. 16. Mostra la stafilorafia praticata con la pinzetta porta-aghi di Soteau.

Tavola XXXIX.

Fig. 1. Tonsillotomo di Desault.

Fig. 2. Serra-nodi di Graefe.

Fig. 3. Ectropesofago di Vacca.

Fig. 4. Uracotomo di Dieffenbach.

Fig. 5. Forbici di Roux piegate ad angolo sul margine per la stafilorafia.

Fig. 6. Pinzette di Muxeux.

Fig. 7. Tonsillotomo di Fahnestock modificato da Velpeau.

Fig. 8. Porta-ago di Roux armato di ago per la stafilorafia.

Fig. 9. Aste di osso di balena montate con la spugna per ripulire le cannule applicate nella broncotomia.
Fig. 10. Pinzetta di Graefe per la stafilorafia.
Fig. 12. Pinzetta esofagea per l'estrazione dei corpi estranei.
Fig. 12. Pinzetta di Depierris per la stafilorafia.
Fig. 13. Piozette dilatatrice di Trousseau nella tracheotomia.
Fig. 14. Uncino di Graefe e di Dupoytren per l'estrazione dei corpi estranei dell'esofago.
Fig. 15. Spazzola per pulire le cannule.
Fig. 16. Dilatatore della ferita nella trachetomia di Maslieurat-Lagemar.
Fig. 17. Cannula bivalve col suo trequarti di Moreau.
Fig. 18. Trequarti retto con la sua cannula di Bauchet.

PATOLOGIA CHIRURGICA E MEDICINA OPERATORIA

Tavola XL.

Fig. 1, 2. Mostrano lo strato superficiale della regione inguino-crurale.
a a, Fascia superficialis.
c c, Rami delle circonflessa iliaca.
e, Epigastrica esterna.
Fig. 3. Regione crurale.
b, Aponeurosi del grande obliquo.
c, Membrana cribrosa.
d d, Provincia esterna del fascialata rovesciata in basso.
Fig. 4. *c*, Parete anteriore del canale inguinale rovesciata in basso.
b, Spina esterior superior dell'ileo.
d, Cremastere.
Fig. 5. *a*, Muscolo grande obliquo.
b, Aponeurosi del grande obliquo.
c. Aponeurosi fasciolata.
d. Lamina cribrosa sollevata.
e e, Guaina dei vasi crurali squarciata.
f, Vena crurale con la safena che vi sbocca.
g, Arteria crurale.
Fig. 6. *a*, Muscolo trasverso.
b, Arteria circonflessa iliaca.
c, Arteria crurale.
d, Cordone spermatico.
Fig. 7. *a*, Parete anteriore del canal crurale arrovesciata.
b, Fascia trasversalis.
c, Peritoneo in corrispondenza dell'orifizio superiore del canale inguinale.
d e, cordone spermatico.
Fig. 8. *a*, Spina superior dell'ileo.
b, Spina del pube.
c, Arcata crurale.
d, Pilastro esterno dell'orifizio inferiore del canal inguinale.
e, Pilastro interno.
f, Spina anteriore inferior dell'ileo.
Fig. 9. *a*, Provincia esterna del fascia-lata sollevata.
b, Arcata del Pouparzio.
c, Muscolo psoas ed iliaco.
d, Arteria crurale.
e, Vena crurale.
f, Cordone spermatico.

PATOLOGIA CHIRURGICA.

Tavola XLI.

Fig. 1. Colletto di un'ernia inguinale veduto dalla sua faccia esterna; tutti gli strati sono tolti tranne il peritoneo ed il tessuto sotto-peritoneale. Pezzo fatto per mostrare la organizzazione del sacco secondo Demaux.
A, Porzione la più ristretta del sacco.
D, Vasi che s'irradiano sulla parte superiore del sacco.
c c c, Vascolarizzazione convergente verso il collo.
Fig. 2. Due sacchi sovrapposti in un'ernia crurale sull'uomo.
a a, I due sacchi.
b, Il collo che li separa.
c, Il collo del sacco superiore.
d, La vena safena.
e e, Parete anterior dell'imbuto crurale.
f, Ligamento del Falloppio.
Fig. 3. Due sacchi accidentali collocati l'uno vicino all'altro in un'ernia ingoinale obliqua.
a a, Pelle divisa.
b, Aponeurosi del grande obliquo.
c, Piccolo obliquo e trasverso.
d d, Fascia trasversalis, guaina comune al cordone ed al sacco erniario.
e, I due sacchi erniari con uno specillo ch'entra in uno e penetra nell'altro attraverso l'apertura di comunicazione ch'esiste al collo del secondo sacco.
f, Cavità del primo sacco.
g, Collo del secondo sacco.
h, Testicolo nella tunica vaginale aperta.
Fig. 4. Collo di un'ernia otturatrice recente.
a, Ingresso del sacco erniario.
b b b, Pieghe raggianti e convergenti verso la periferia dell'apertura.
Fig. 5. Regione esterna inguino-crurale.
a, Spina anterior superior dell'ileo.
b, Aponeurosi del muscolo grande obliquo.
c, Ligamento del Falloppio.
d, Fossa ovale.
e, Lamina cribriforme dell'imbuto crurale.
f, Parte superiore della coscia ricoperta dal fascialata.
g, Margine tagliato dalla due lamine del fascia superficiale della coscia.
h. Vena safena interna.
i, Vena femorale.
k, Spina del pube.
l m. Pilastro esterno dell'anello.
n, Parete posteriore dell'anello inguinale.
o, Pilastro interno dell'anello.
p, Linea alba.
Fig. 6. Faccia interna del canale inguinale e del canal crurale del lato destro veduta dalla cavità dell'addome.

n, Porzione del muscolo retto sostenuto da un uncino.

b, Fascia trasversalis o parte posteriore del canale inguinale.

c. Branca che manda l'arteria epigastrica dietro al muscolo retto.

d, Metà della parete posteriore del canale inguinale.

e, Faccie posteriore dell'arcata crurale.

f, Faccia posteriore del ligamento di Gimbernat.

g, Arteria epigastrica.

h, Apertura superiore del canal crurale.

i, Faccia posteriore del pube.

l, Linea punteggiata che indica il tragitto percorso dall'arteria otturatrice quando nasce dall'epigastrica.

m, Linea punteggiata indicante il tragitto dell'arteria otturatrice quando il tronco che gli è comune con l'arteria epigastrica è assai lungo.

n, Fascia trasversalis che si continua in basso e all'indentro col tendine del muscolo retto.

o, Porzione falciforme del fascia trasversalis che costituisce il segmento interno dell'orifizio superiore del canale inguinale.

p, Orifizio superiore del canale ingninale formato dal fascia trasversalis.

q, Angolo esterno dell'orifizio superiore del canal crurale.

r, Fascia propria dal muscolo iliaco, e vasi spermatici.

s, Arteria iliaca esterna.

t, Canale deferente.

u, Vena iliaca esterna.

PATOLOGIA CHIRURGICA E MEDICINA OPERATORIA

Tavola XLII.

Fig. 1. Questa figura mostra la faccia posteriore delle regione inguinale e indica i punti per dove si fanno le diverse ernie inguinali.

a a, Muscolo retto.

b, Sinfisi del pube.

c, Muscolo iliaco.

d, Muscolo psoas.

e, Arteria iliaca esterna.

f, Vena iliaca esterna.

g, Dutto deferente.

h, Vasi spermatici.

i, Arteria epigastrica.

k, Vena epigastrica.

l l, Arteria ombelicale obliterata.

m, Fossetta esterna.

n, Fossetta media.

o, Fossetta interna.

p, Porzione di epiploon tagliato in un'ernia obliqua interna descritta da Velpeau.

Fig. 2. Esempio della varietà dell'ernie inguinale oblique interna descritta da Velpeau.

a a, monte di venere.

b b, Bordo della linea alba.

c c, Porzione della parete addominala.

d d, Tegumenti arroversciati.

e e, Fascia superficiale arrovesciata.

h h h h, Aponeurosi del grande obliquo.

l l, Sacco erniario diviso sollevato dall'epiploon.

n, Ansa intestinale che fa ernia dalla fossetta interna.

Fig. 3. Mostra un esempio di ernia inguinale interna ed esterna osservato dalla parte dell'addome.

1. Faccia posteriore del muscolo retto.
2. Faccia posteriore del pube destro.
3. Parte del foro ovale corrispondente.
4. Taglio della branca discendente del pube.
5. Ligemento del Gimbernat.
6. Orifizio superiore del canal crurale.
7. Arcata crurale.
8. Arteria iliaca esterna.
9. Arteria epigastrica.
10. Dutto defereote.
11. Vasi spermatici.
12, 12, 12. Fascia trasversalis.
13. Porzione dell'aponeurosi del muscolo grande obliquo.
14. Apertura superiore del canale inguinale.
15. Il sacco dell'ernia esterna discendente obliquamente nel canale inguinale.
16. Il sacco dell'ernia interna attraversando direttamente il fascia trasversalis o la fossetta media.

Fig. 4. Spatula scanalata di Vidal col suo bisturì bottonato per operare lo sbrigliamento dell'aruia.

Fig. 5. Bisturì erniotomo di Pott.

Fig. 6. Bisturì erniotomo di A. Cooper.

Fig. 7. Maniera di guidare l'erniotomo nell'atto dello strangolamento con la spatula scanelata di Vidal.

Fig. 9. Enterotomo del Dupoytren.

Fig. 10. Enterotomo di Delpech.

MEDICINA OPERATORIA.

Tavola XLIII.

Fig. 1. Istromento di Sotteau montato per la cora radicale dell'ernia.

Fig. 2. Ago smontato.

Fig. 3. Rappresenta l'ago di Sotteau infilato nel cilindro di legno.

Fig. 4. Ago di Gerdy per la cura radicale dell'ernia.

a, Punta dell'ago.

c c, Crune nelle quali ha ad essere infilata l'ansa.

Fig. 5. Strumento di Wutzer smontato per la cura radicala dell'ernia.

a, doccia di legno.

b, Cilindro di legno.

c, Ago.

o, Cerniera che permette l'articolazione del pezzo *a* col pezzo *b*, mercè la vite di pressione *p*.

s, Vite montata perpendicolarmente sul cilindro *b* e che deve penetrare nell'apertura del pezzo *a*.

h, L'ago insinuato nel cilindro *b*.

m, Manico dell'ago.

i, Punta dell'ago.

l, Apertura per la quale passa la ponta.

n, Altra apertura per dare pure passaggio alle punta dell'ago.

Fig. 6. Istrumento di Wutzer montato.

Fig. 7. Istrumento di Valetta per la cura radicale dell'ernia.

A B, Cilindro di legno che deve essere invaginato nel canale inguinale con lo scroto.

C, Apertura per dove esce l'ago.

D, Apertura per dove è insinuato.

E, Ago.

f, Poota dell'ago che attraversa la fenestra della placca G H.

L *m*, Vite che fissa la placca fenestrata al cilindro.

PATOLOGIA CHIRURGICA.

Tavola XLIV.

Fig. 1. Metodo dell'invaginazione per la cura radicale dell'ernia alla maniera di Gerdy: si vede passata la prima ansa di file *b*.

Fig. 2. Medesimo metodo: e si vedono passate due anse *a b*.

Fig. 3. Le anse sono annodate sui cilindri.

Fig. 4. Cura radicale dell'ernie col metodo di Bonnet; vedesi passata la prima spilla *a*.

Fig. 6. Medesimo metodo coi punti *a b*. passati.

Fig. 5. Primo tempo dell'operazione dell'ernia.

Fig. 7. Ano contro-natura.

a a. Fossa iliaca.

b c, Tubo intestinale.

d, Mesenterio in corrispondenza dello sperone.

e, Sperone.

f, Imbuto.

g, Specillo che dall'orifizio addominale penetra nell'imbuto e nell'intestino.

Fig. 8. Mostra l'ano anormale completo in cui lo sperone impedisce le materie fecali che passino dal tubo superiore in quello inferiore.

a b, I due tubi intestinali.

c, Sperone.

e, mesenterio.

Fig. 9. Ano anormale incompleto ove lo sperone non è molto protuberante.

a b, Tubi intestinali.

c, Sperone.

d, Freccia che indica il corso delle materie fecali dal tubo superiore in quello inferiore.

Fig. 10. Mostra l'anorotomo applicato.

Fine della spiegazione delle Tavole.

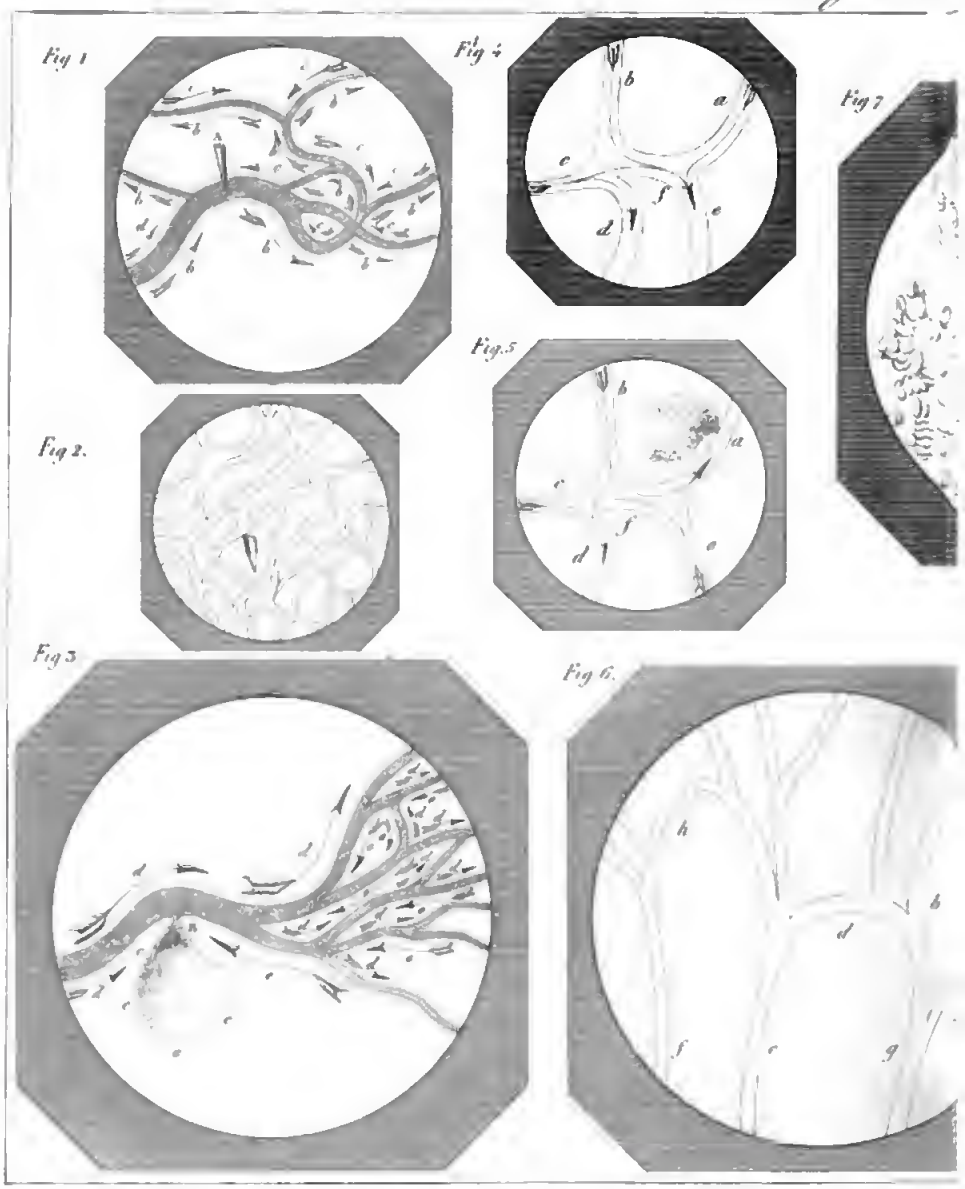
Fig 1
Fig 4
Fig 7
Fig 5
Fig 2.
Fig 3
Fig 6.

Fig 8

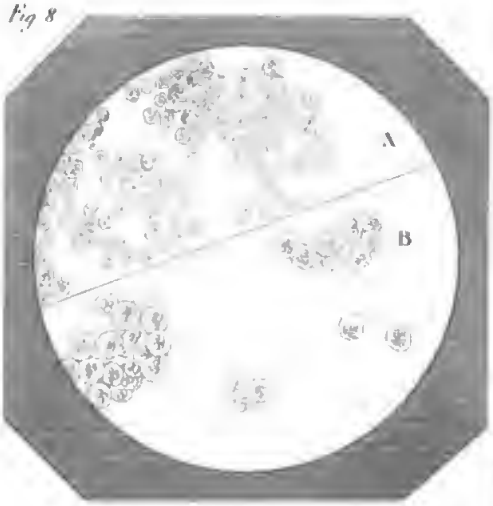

Fig. 11.

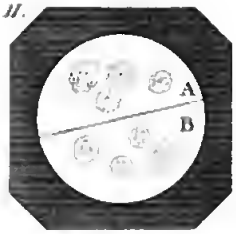

Fig 9

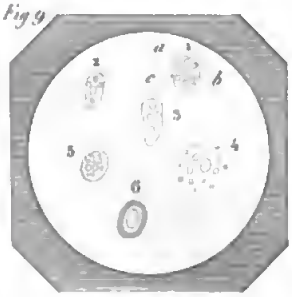

Fig 10

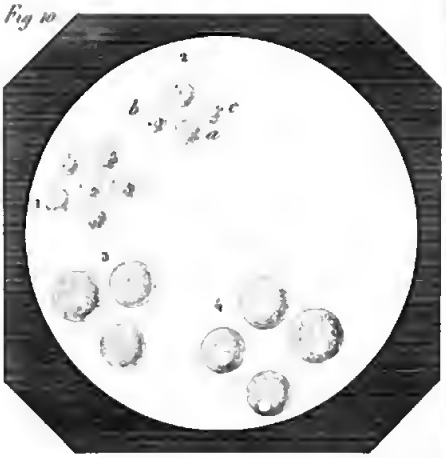

Ferd Lamme inc.

Digitized by Google

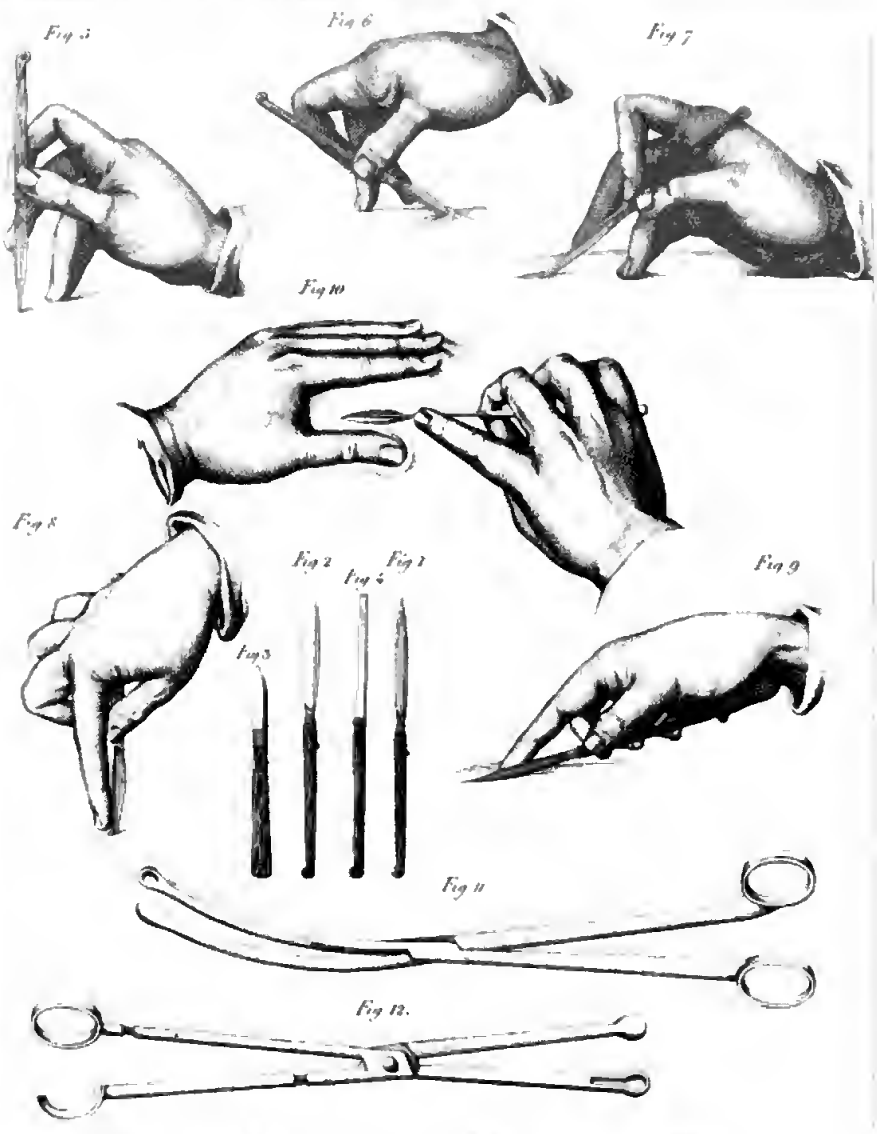

Ferd. Lucinio inc.

Digitized by Google

Patologia Chirurgica

Tav. III

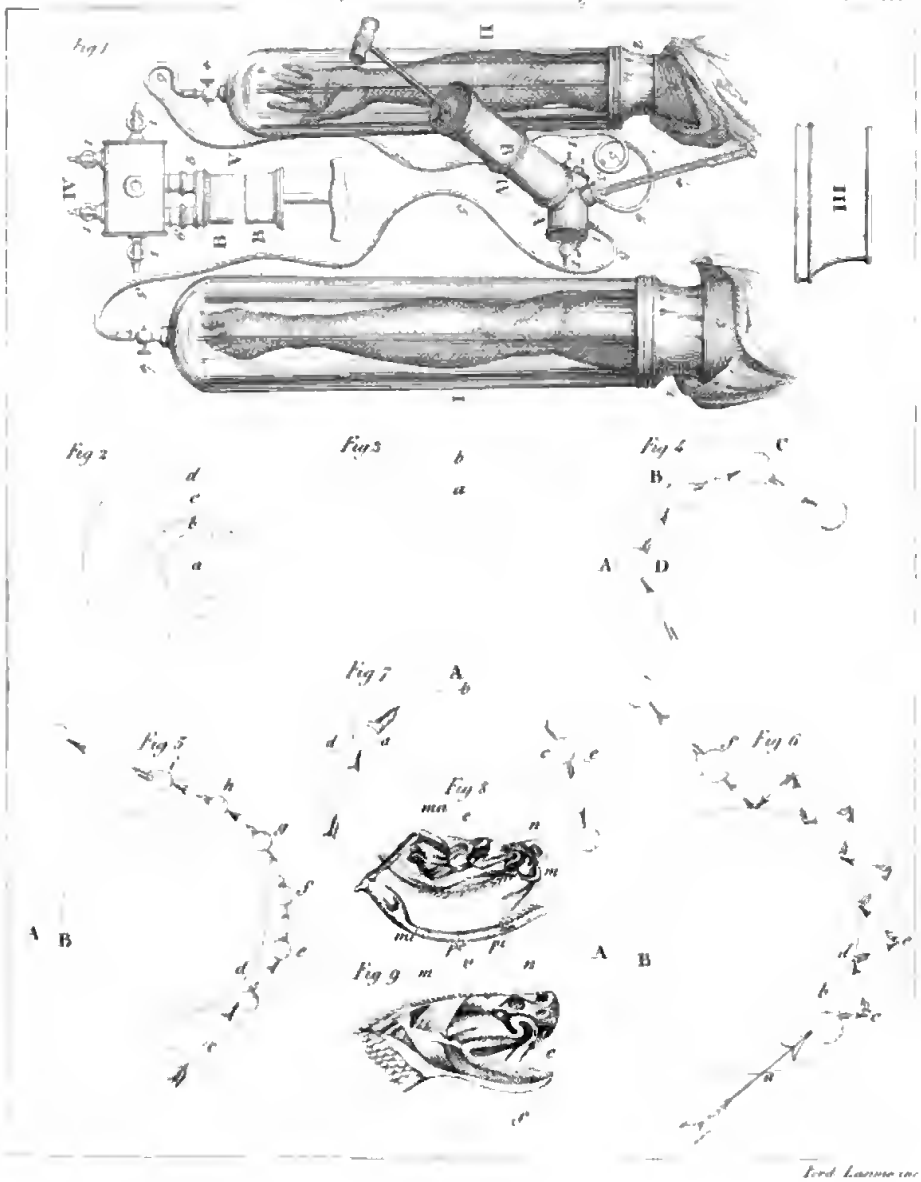

Ferd. Lanino inc.

Digitized by Google



Ferd. Lasinio inc.

Digitized by Google

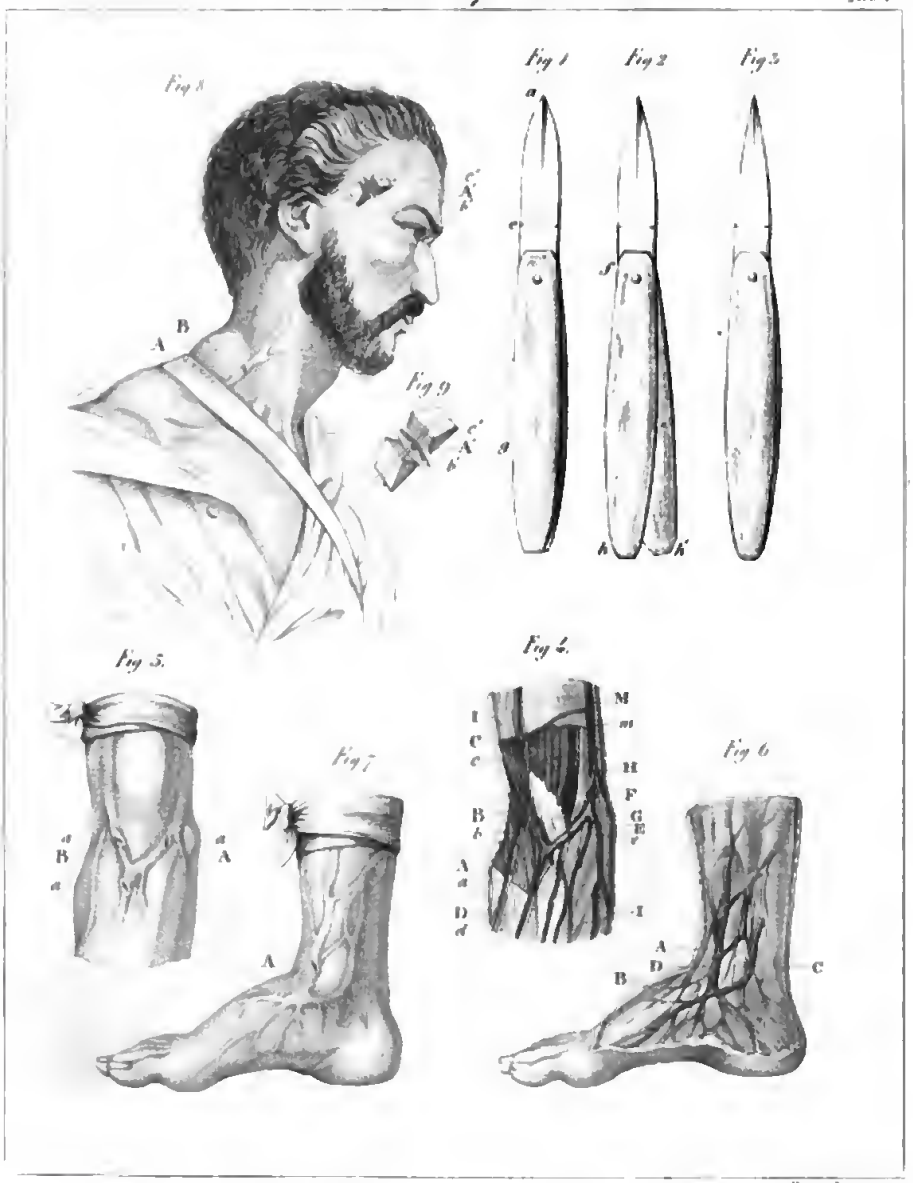

Ferd. Lasinio inc.

Digitized by Google

Medicina Operatoria

Tav. VI

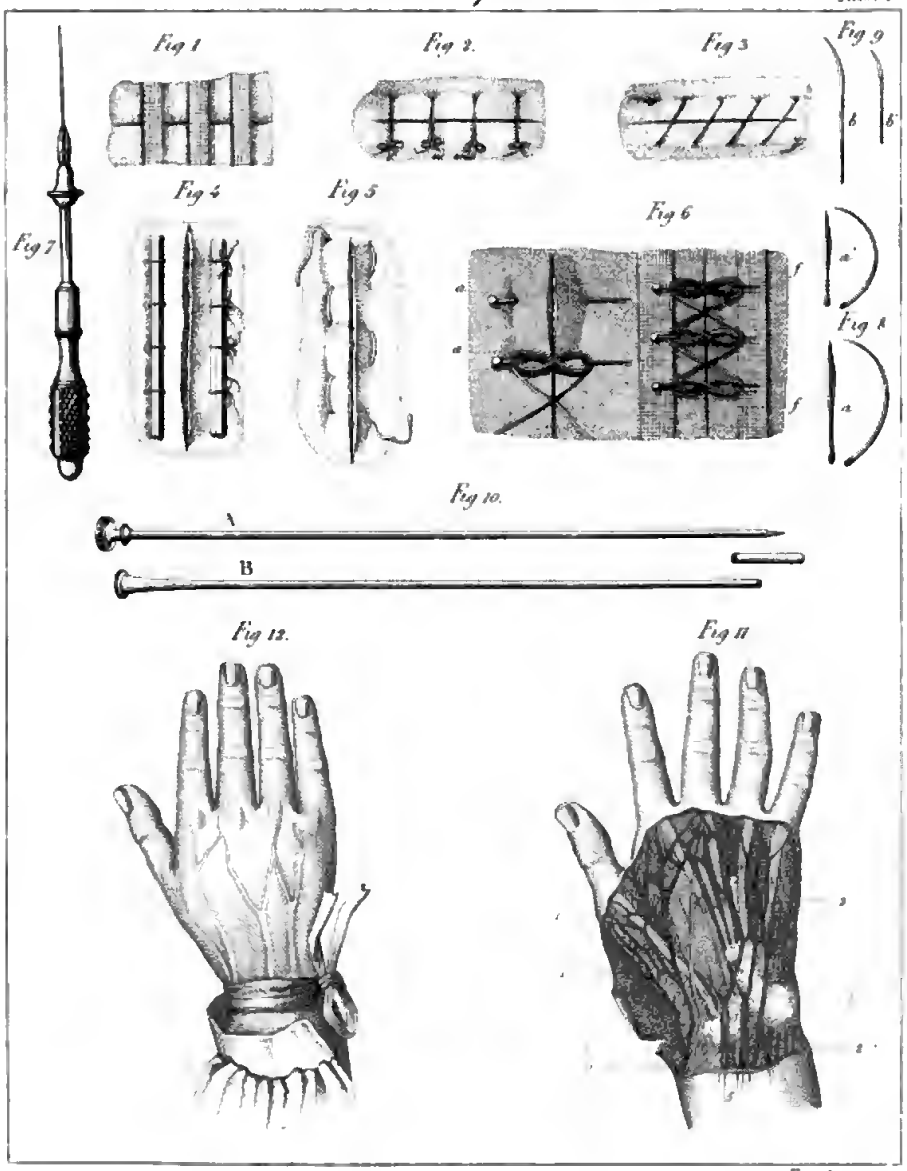

Ferd. Lasinio inc.

Digitized by Google

Patologia Chirurgica

Tav. VII

Fig. 1

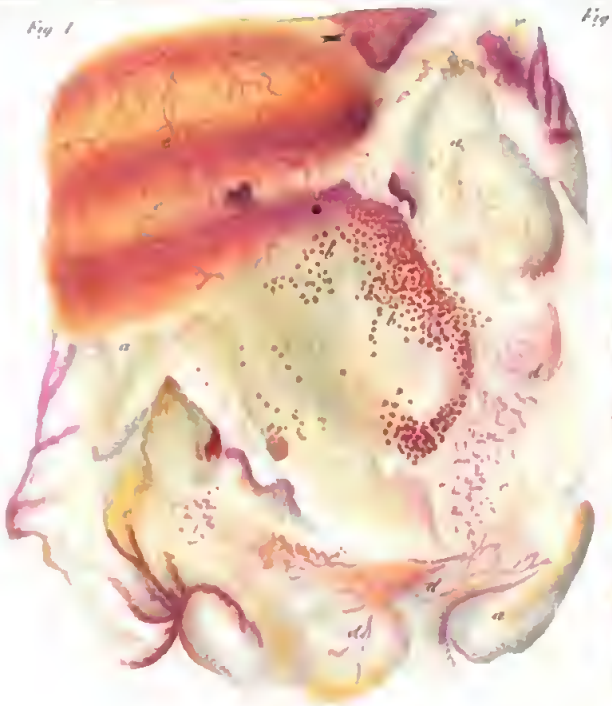

Fig. 2

Fig. 3

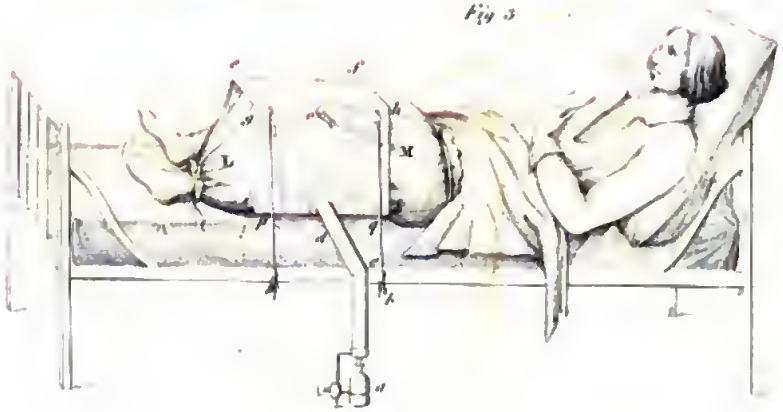

Ferd. Lasinio inc.

Digitized by Google

Tabulæ Chirurgicæ

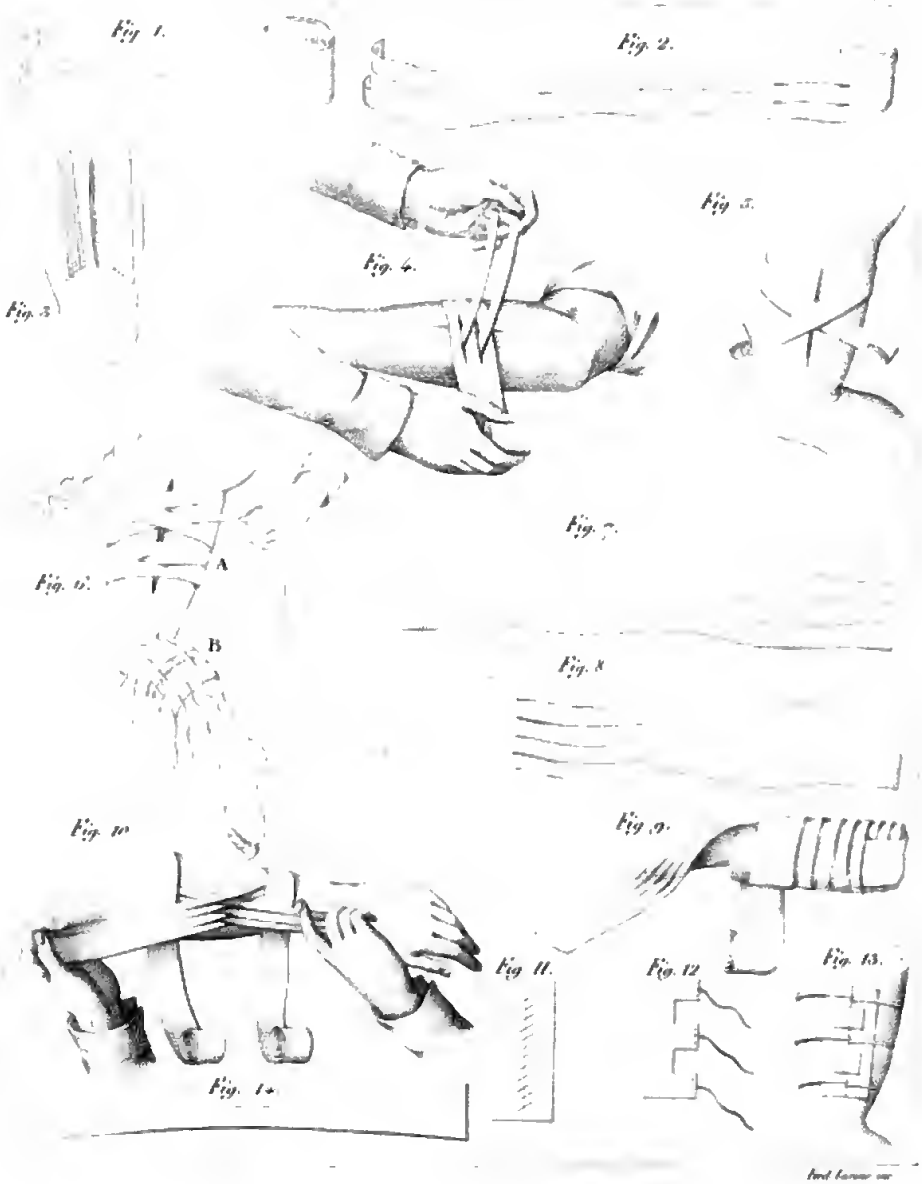


Fig. 1
20
A B
19
3
10
11
12
13
14
15
16
17
18

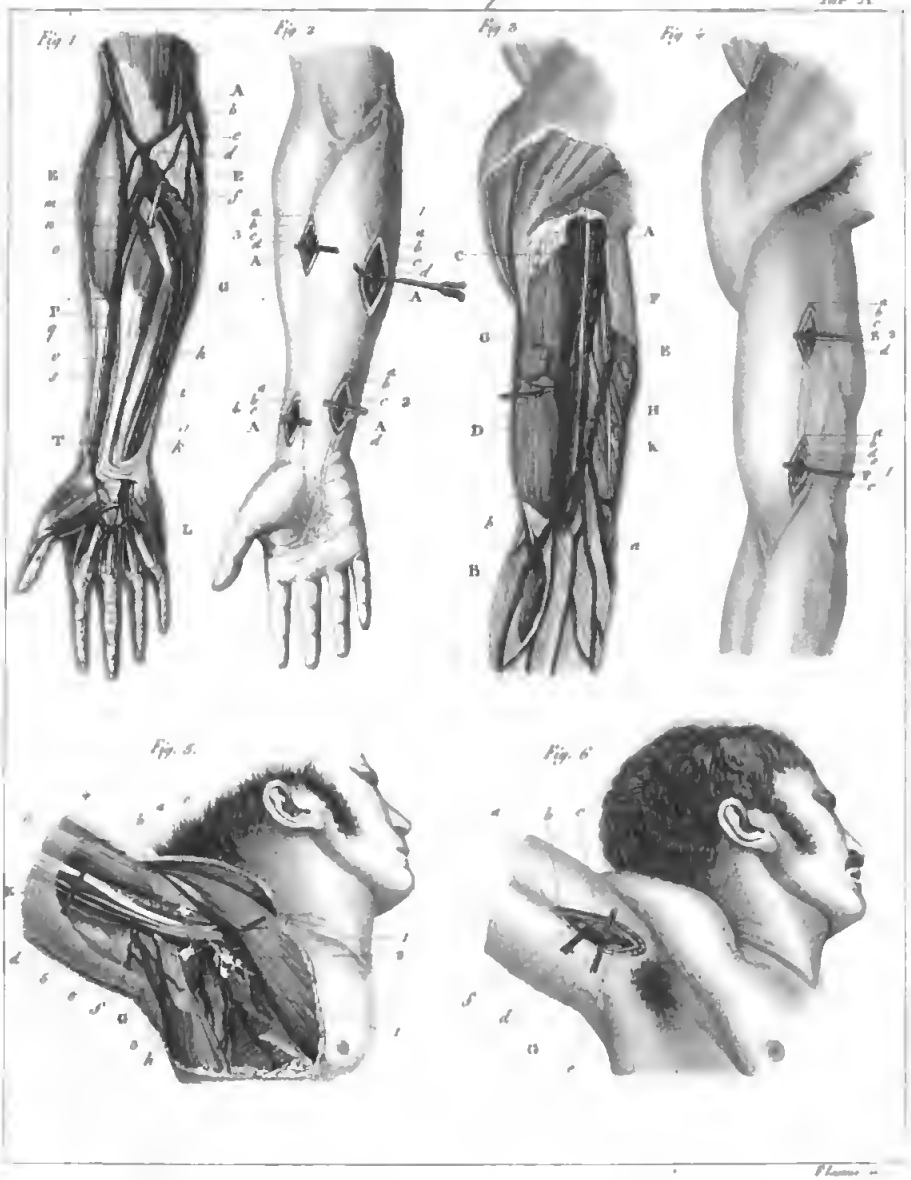
Fig. 1
Fig. 2
Fig. 3
Fig. 4
Fig. 5.
Fig. 6

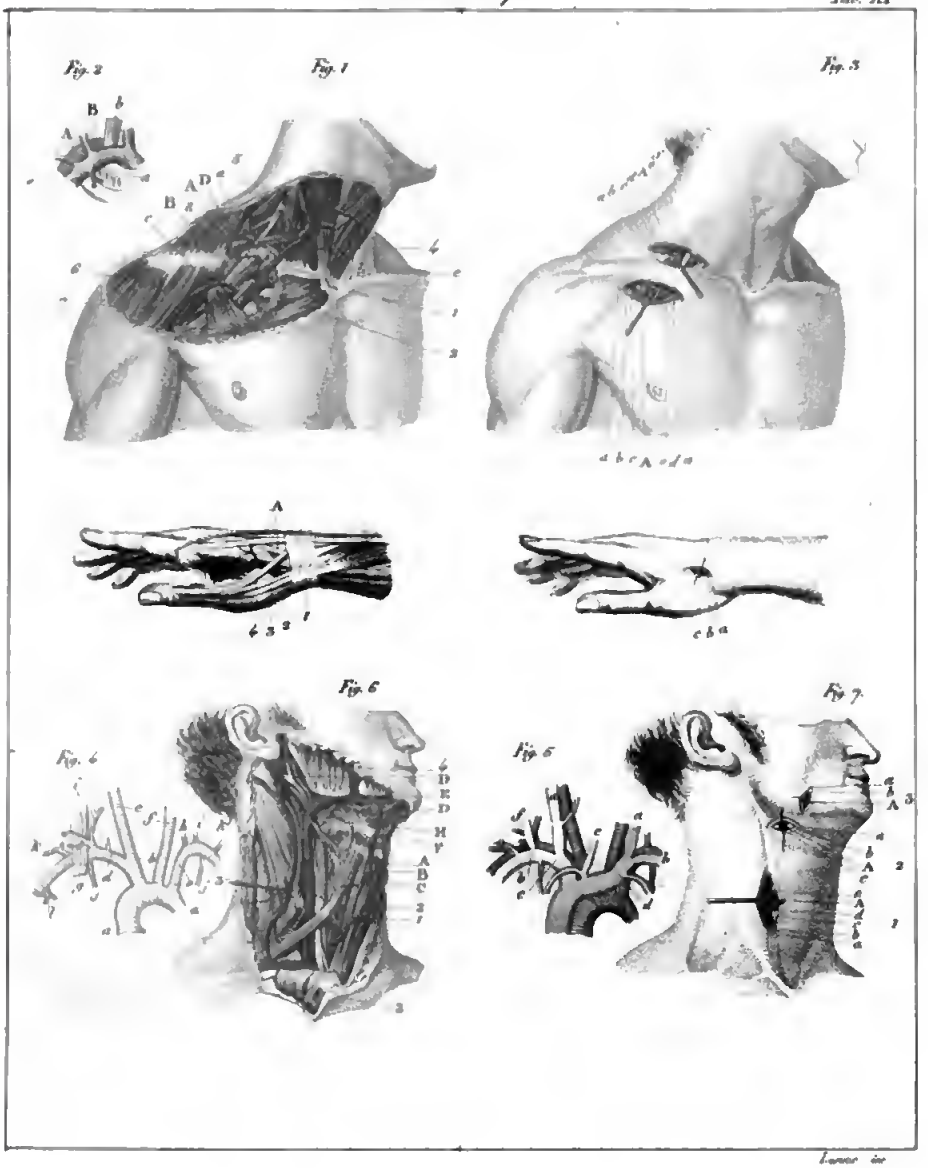
Fig. 2
Fig. 1
Fig. 3
Fig. 6
Fig. 4
Fig. 5
Fig. 7

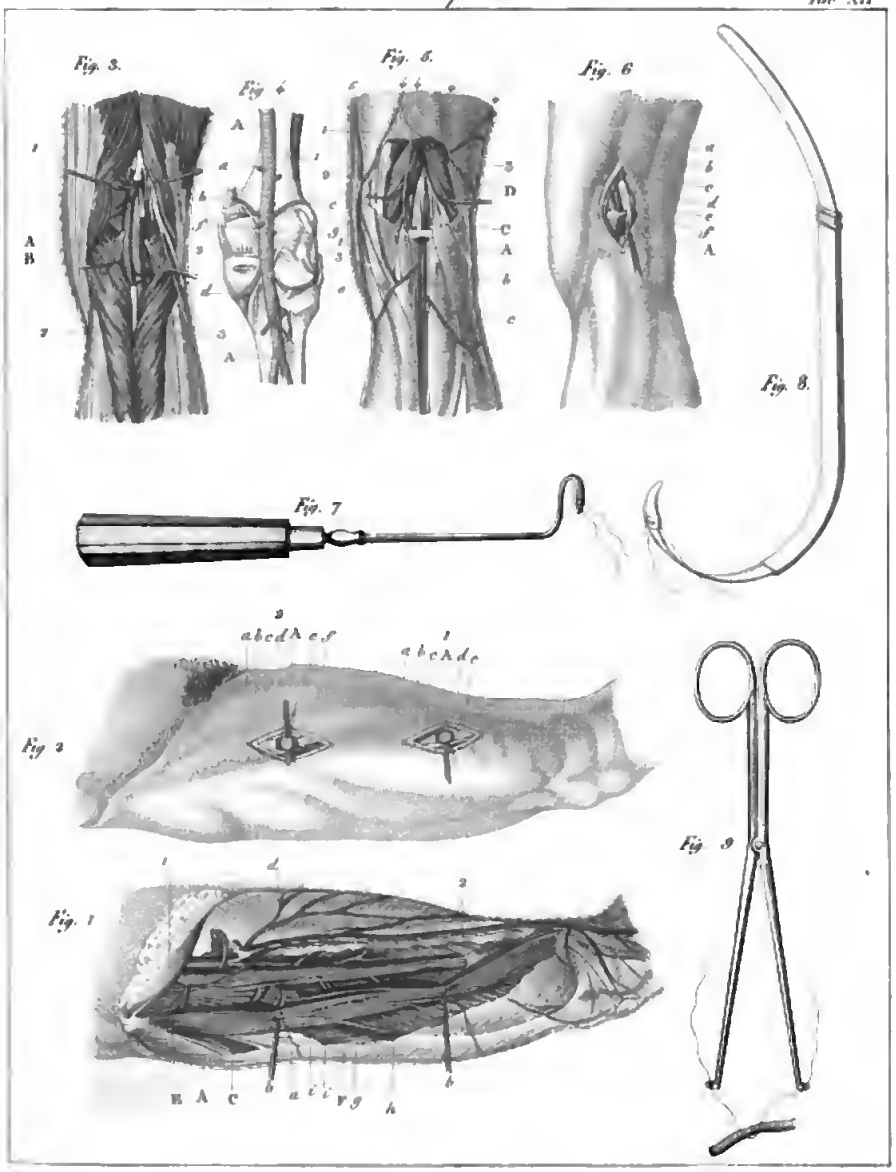
Fig. 3.
Fig. 4
Fig. 5.
Fig. 6
Fig. 8.
Fig. 7
Fig. 2
Fig. 1
Fig. 9

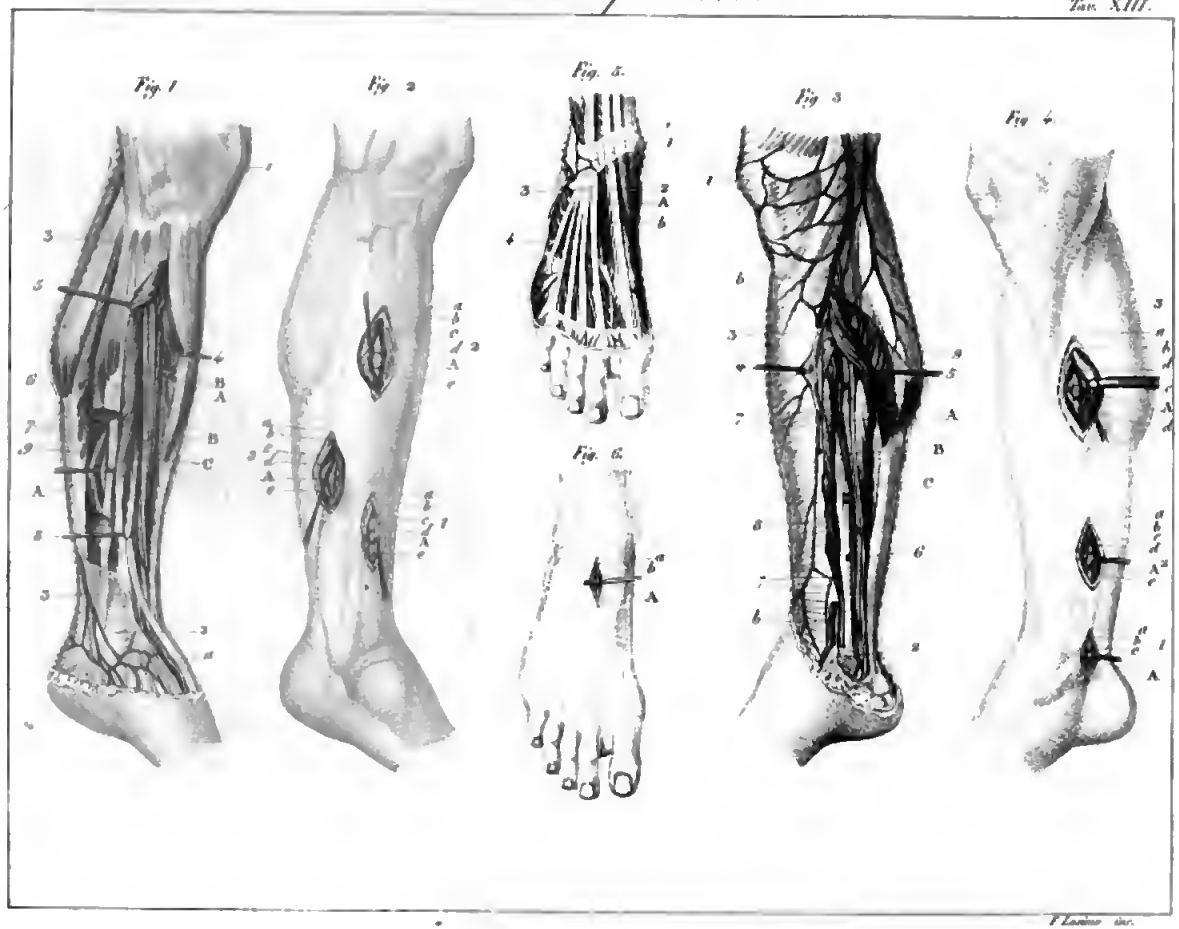
Fig. 1
Fig. 2
Fig. 5.
Fig. 3
Fig. 4
Fig. 6.

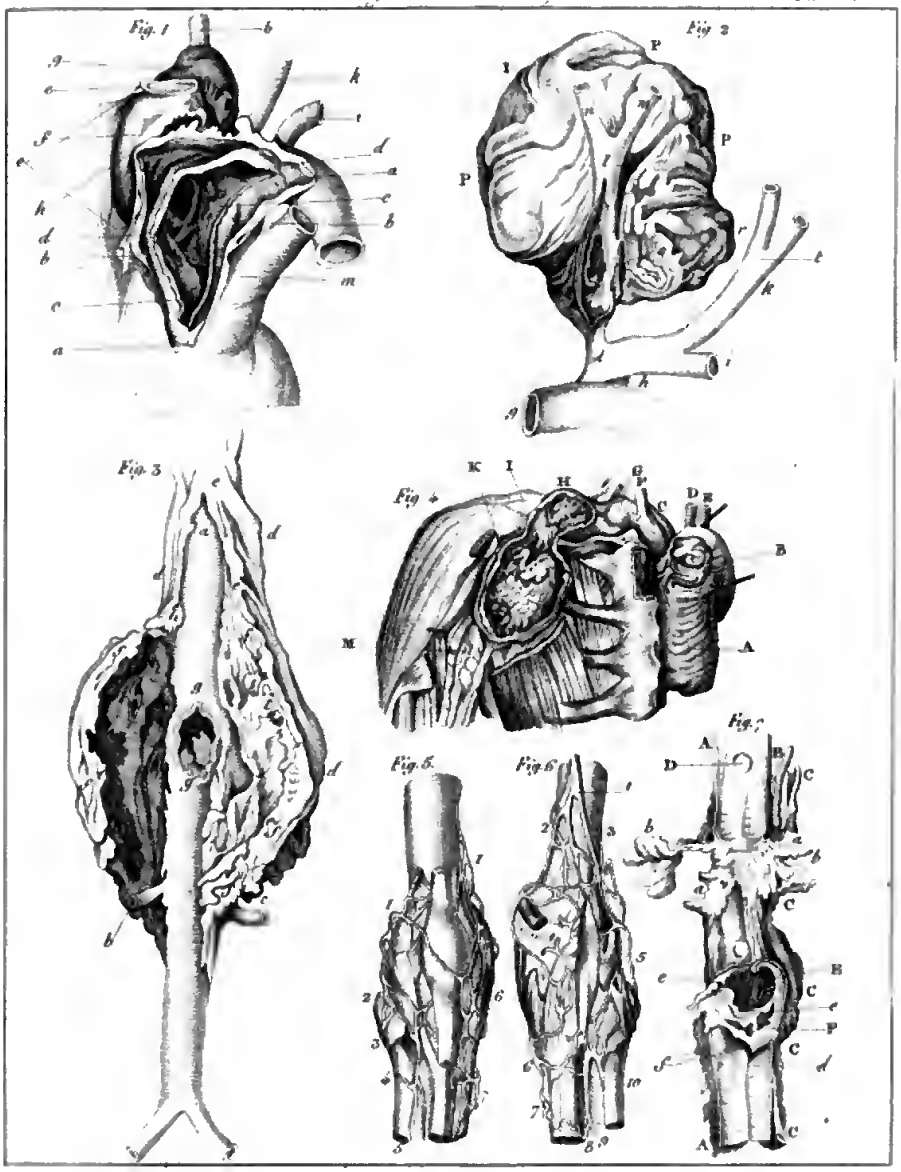
Fig. 1
Fig. 2
Fig. 3
Fig. 4
Fig. 5.
Fig. 6
Fig. 7

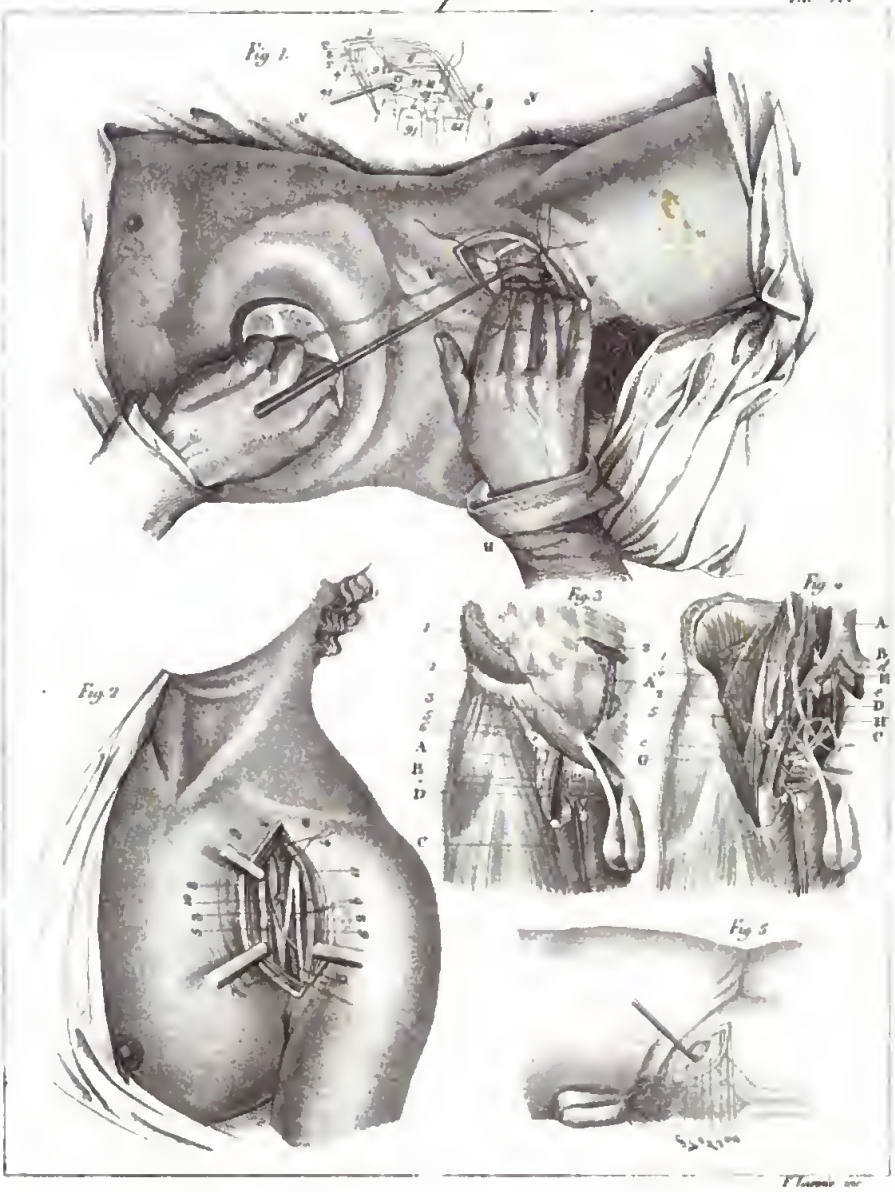
Fig 1.
Fig 2
Fig 3
Fig 4
Fig 5

Patologia Chirurgica

Tav. XVI.

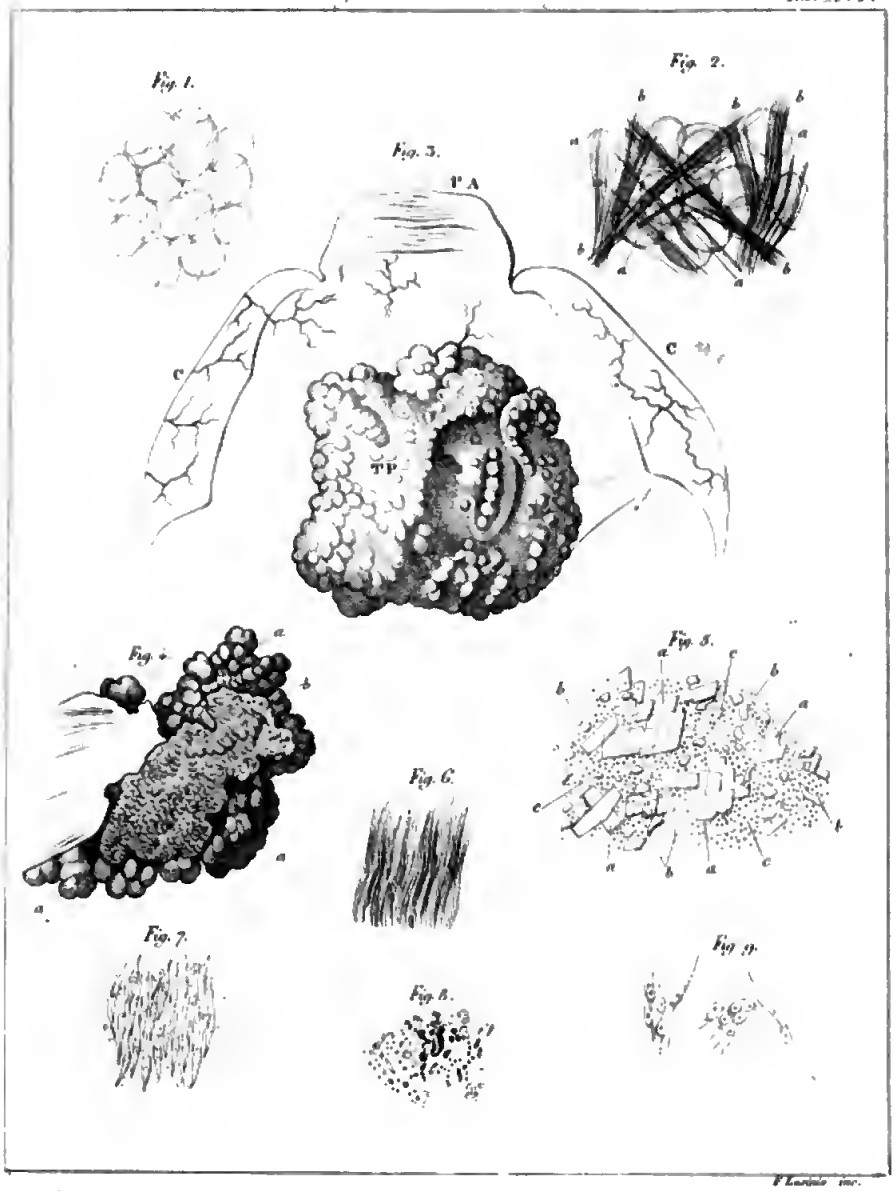

Patologia Chirurgica

Tav. XVII

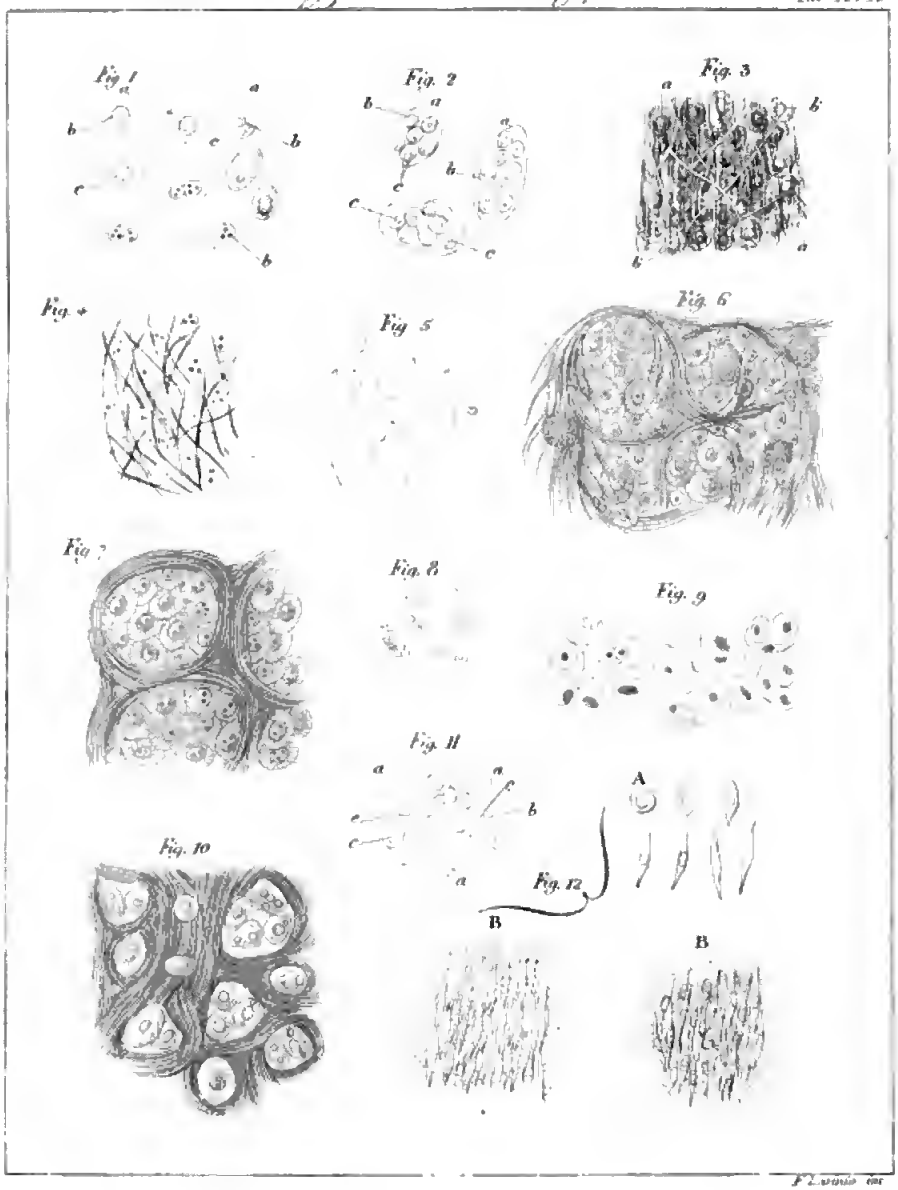


13
12
c
d
1
Fig 1
2
3
4
7
6
9
10
D
A
B
b
11
a
14
15
16
2
C
D
A
B


Fig 1
2
3
4
5
6
7
8
9
10
11
12
13
14
15
16
17
18
19
20
21

Medicina Operatoria

Tav. XX

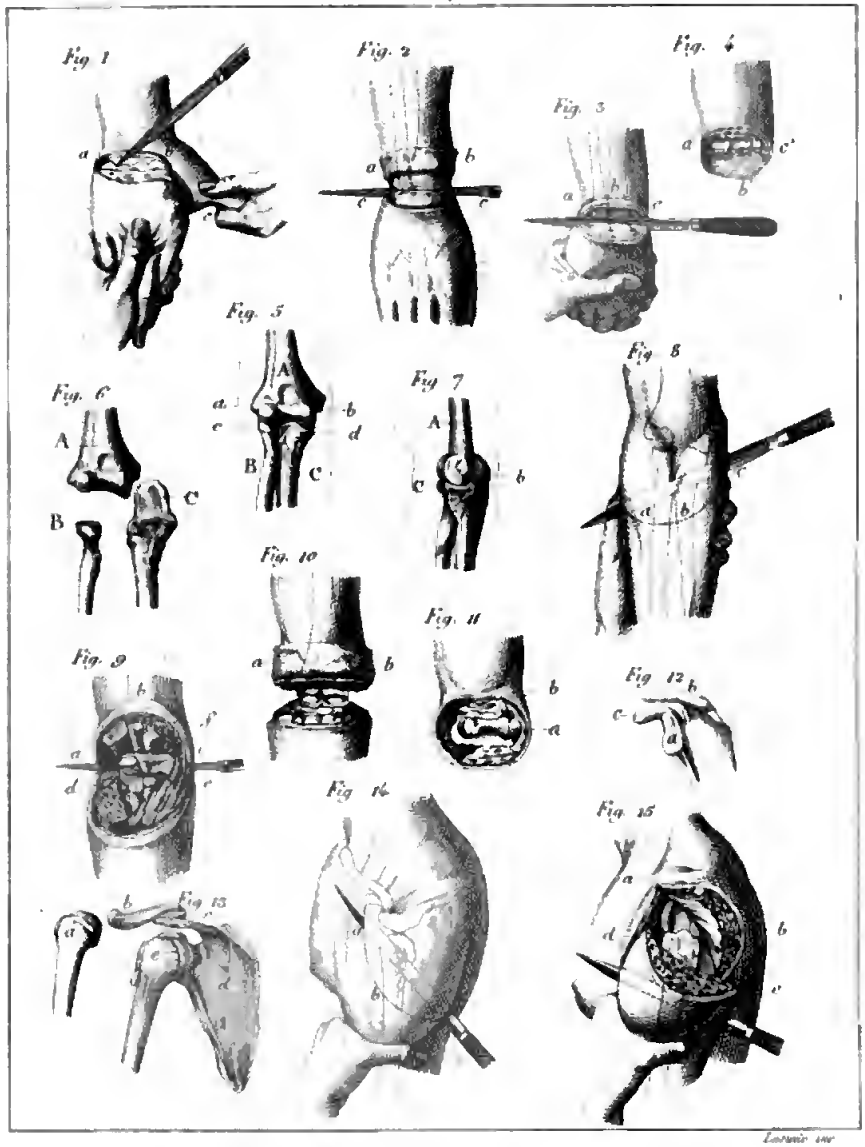

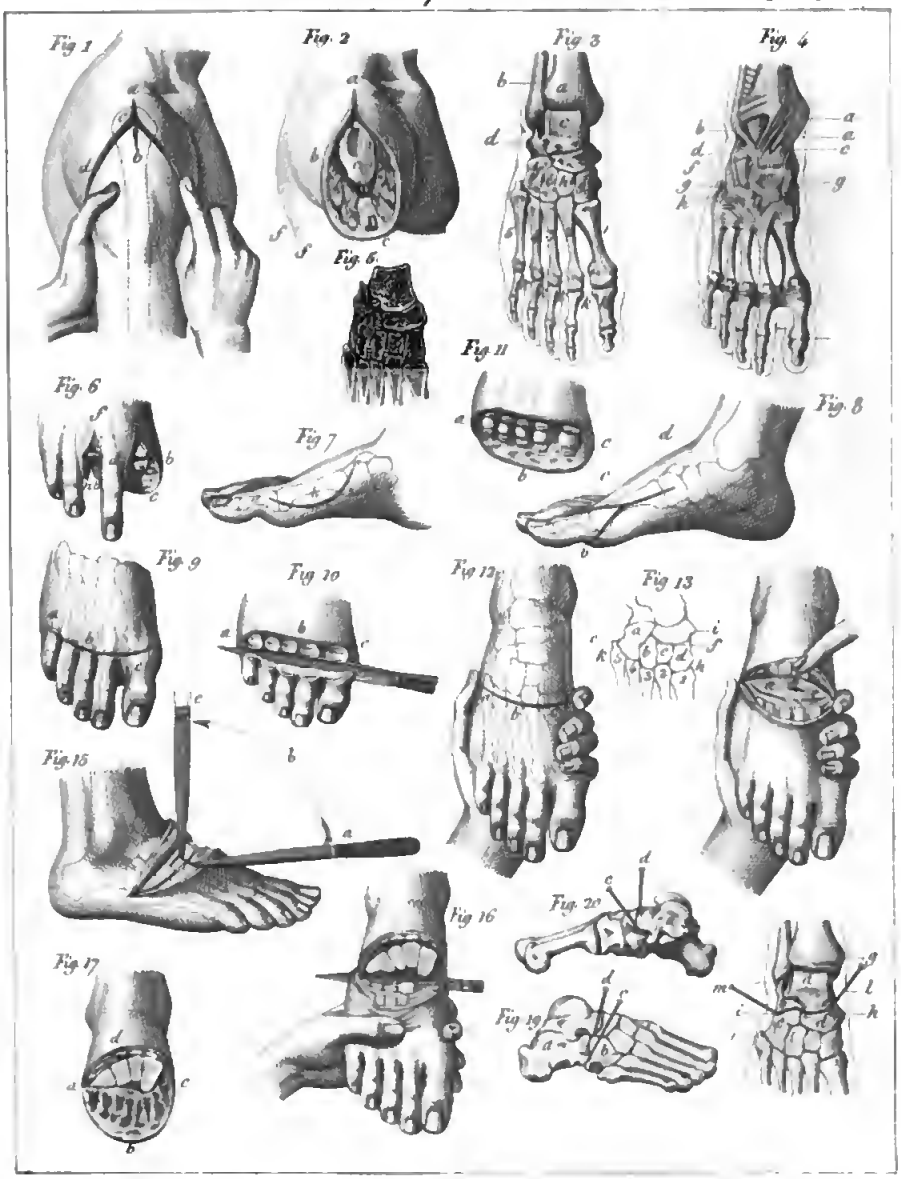
Fig. 1
Fig. 2
Fig. 3
Fig. 4
Fig. 5
Fig. 6
Fig. 7
Fig. 8
Fig. 9
Fig. 10
Fig. 11
Fig. 12
Fig. 13
Fig. 15
Fig. 16
Fig. 17
Fig. 19
Fig. 20

Medicina Operatoria

Tav. XXII.

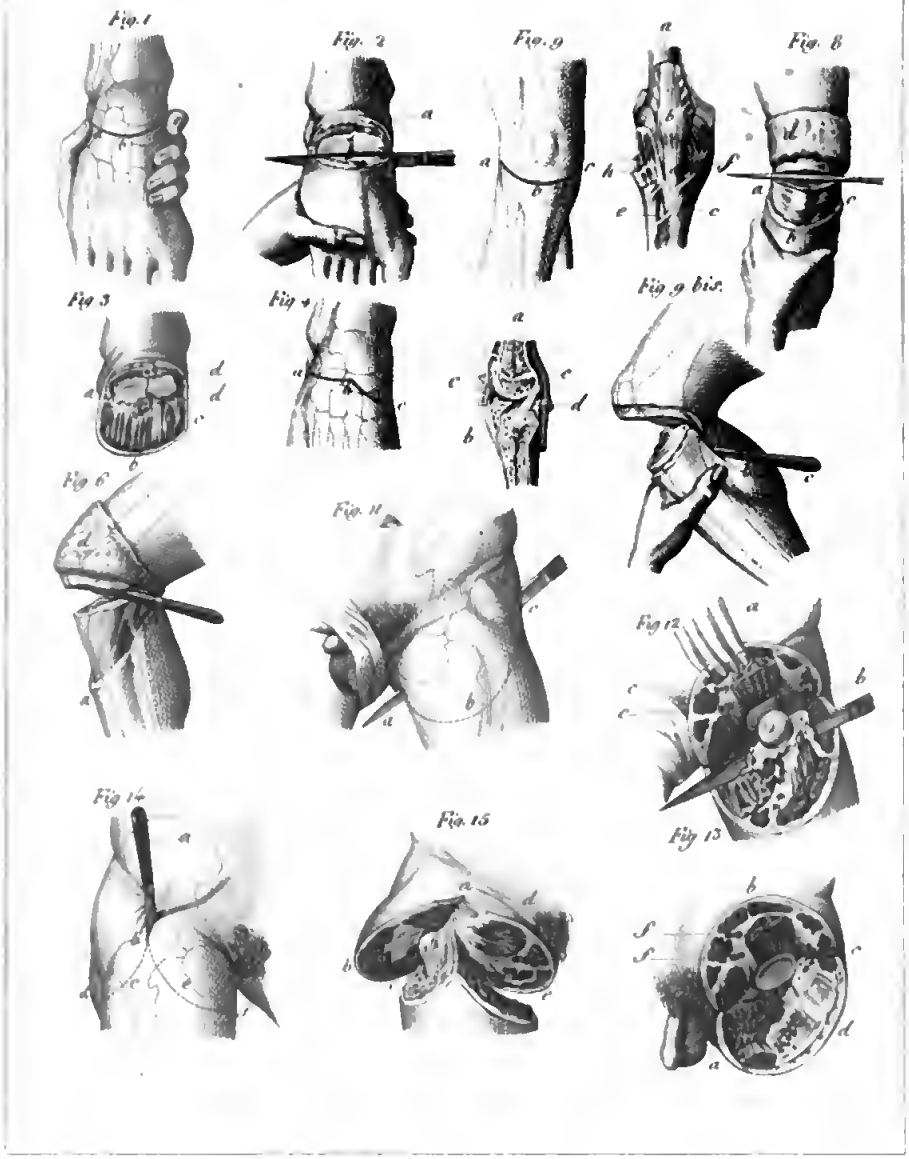

Medicina Operatoria

Tav. XXIII



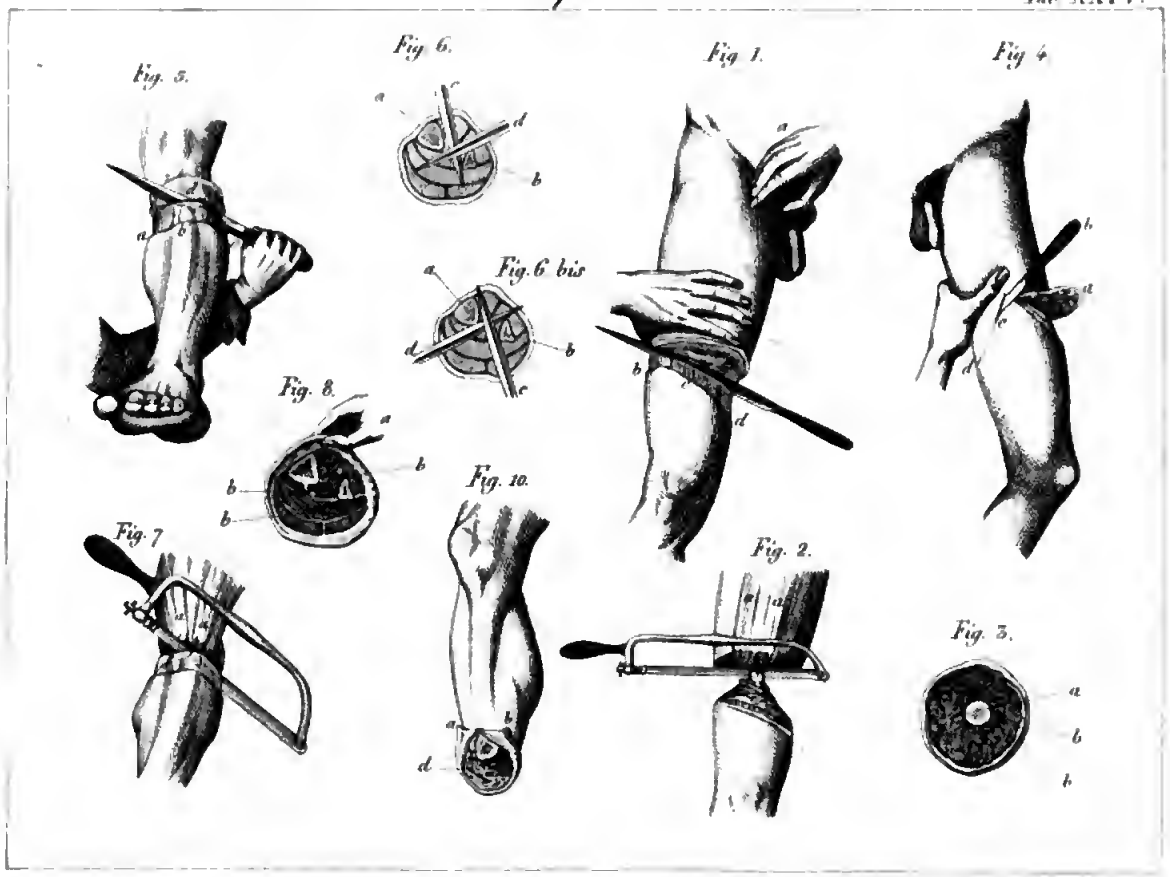
Fig. 5.
Fig. 6.
Fig. 1.
Fig. 4.
Fig. 6 bis
Fig. 8.
Fig. 10.
Fig. 7
Fig. 2.
Fig. 3.

Tabulæ Chirurgicæ

Fig. 1

Fig. 2

Fig. 3



Fig. 4



Fig. 5

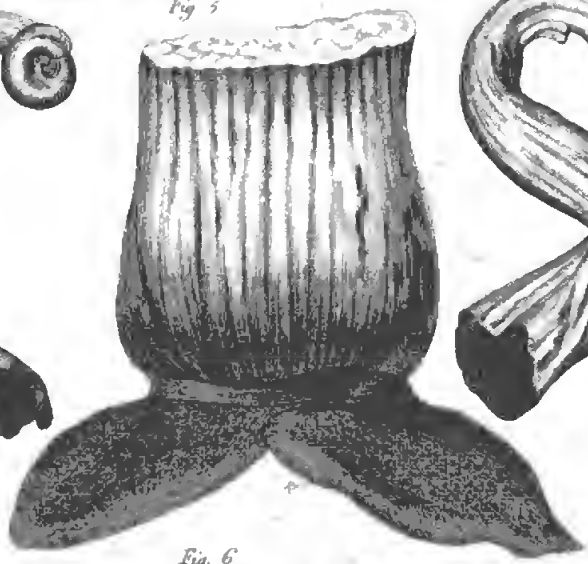

Fig. 4 bis

Fig. 6

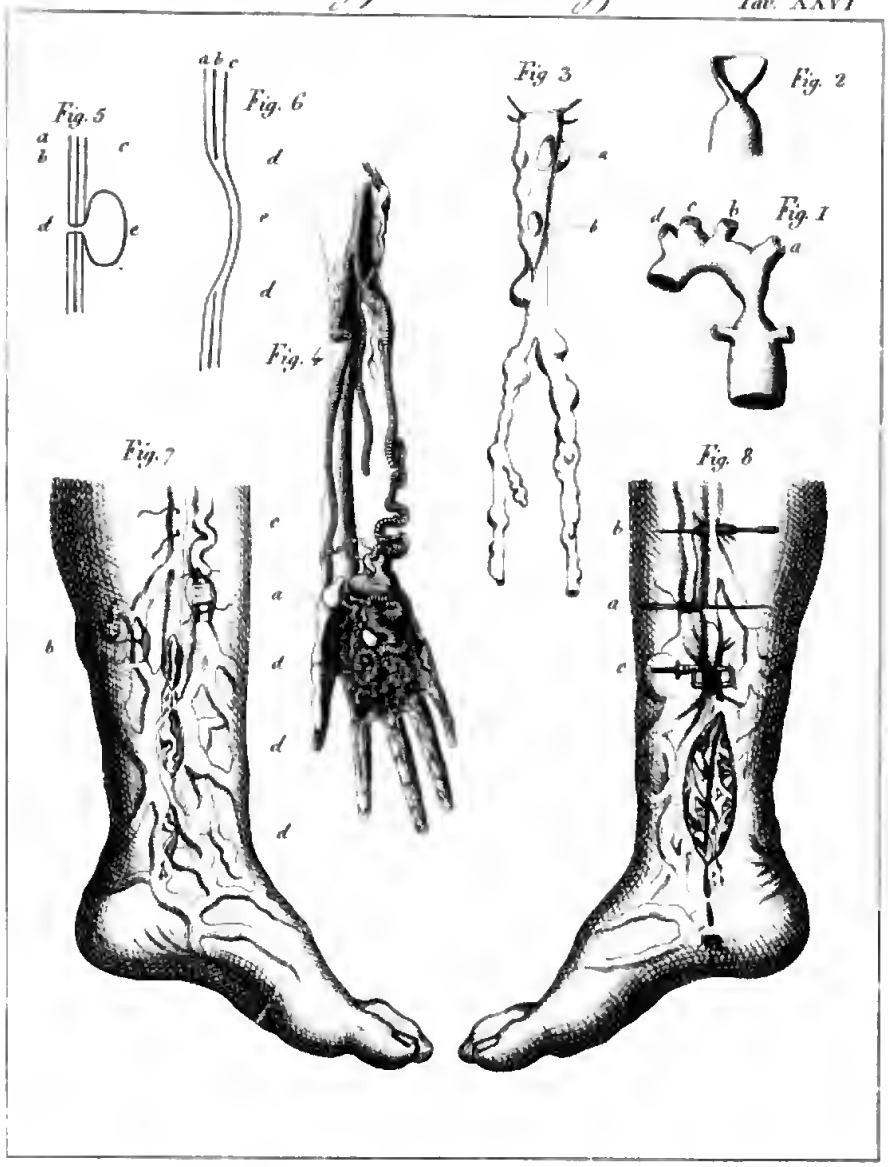
Fig. 5
a
b
c
d
e
Fig. 6
a b c
d
e
d
Fig. 4
Fig. 3
a
b
Fig. 2
Fig. 1
d c b
a
Fig. 7
b
c
a
d
d
d
Fig. 8
b
a
c

Medicina Operatoria

Tav. XXVII

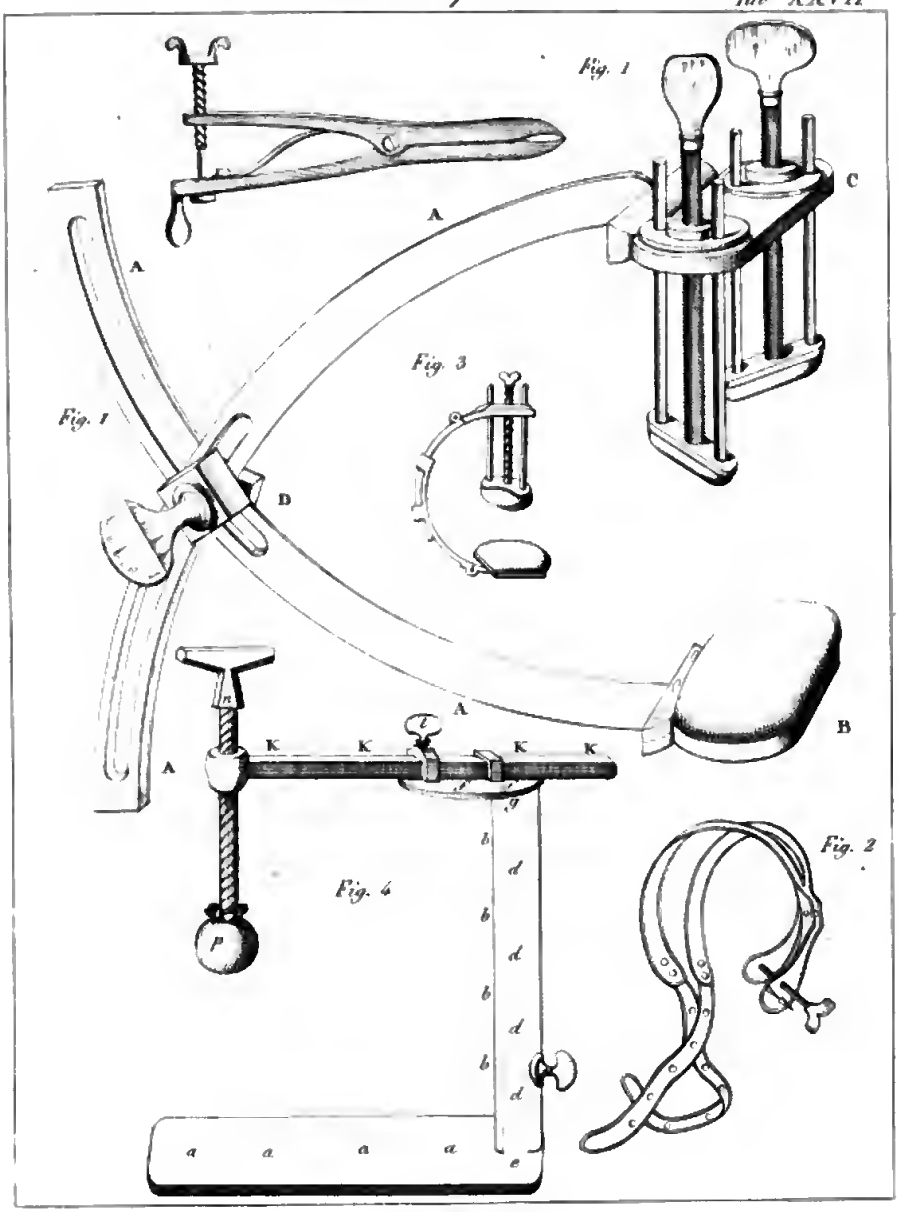

Digitized by Google

Lithologia Chirurgica

Tab. XXVIII

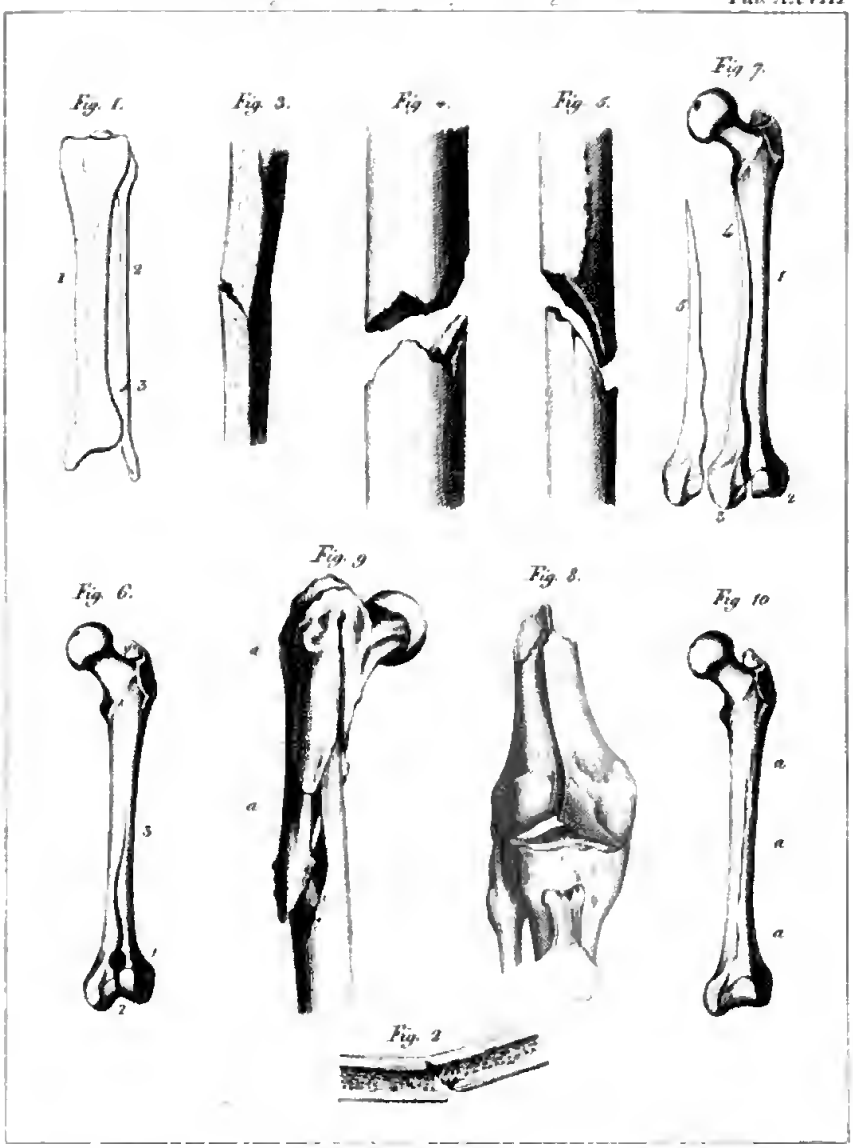

Patologia Chirurgica

Tav. XXIX

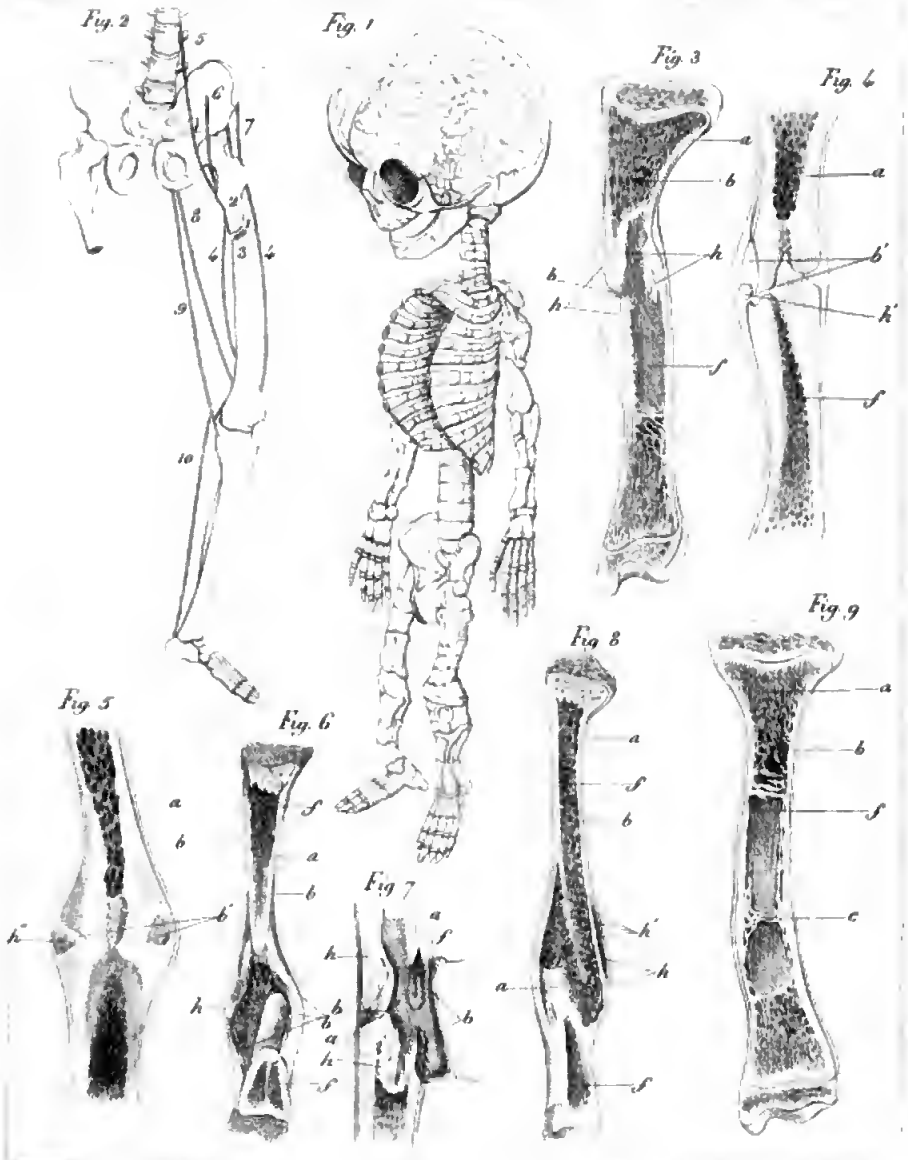

Pathologia Chirurgica

Tav. XXX




Fig 1
Fig 2
Fig 3
Fig 4
Fig 5
Fig 5 bis
Fig 6
Fig 7
Fig 8

Tabulæ Chirurgicæ

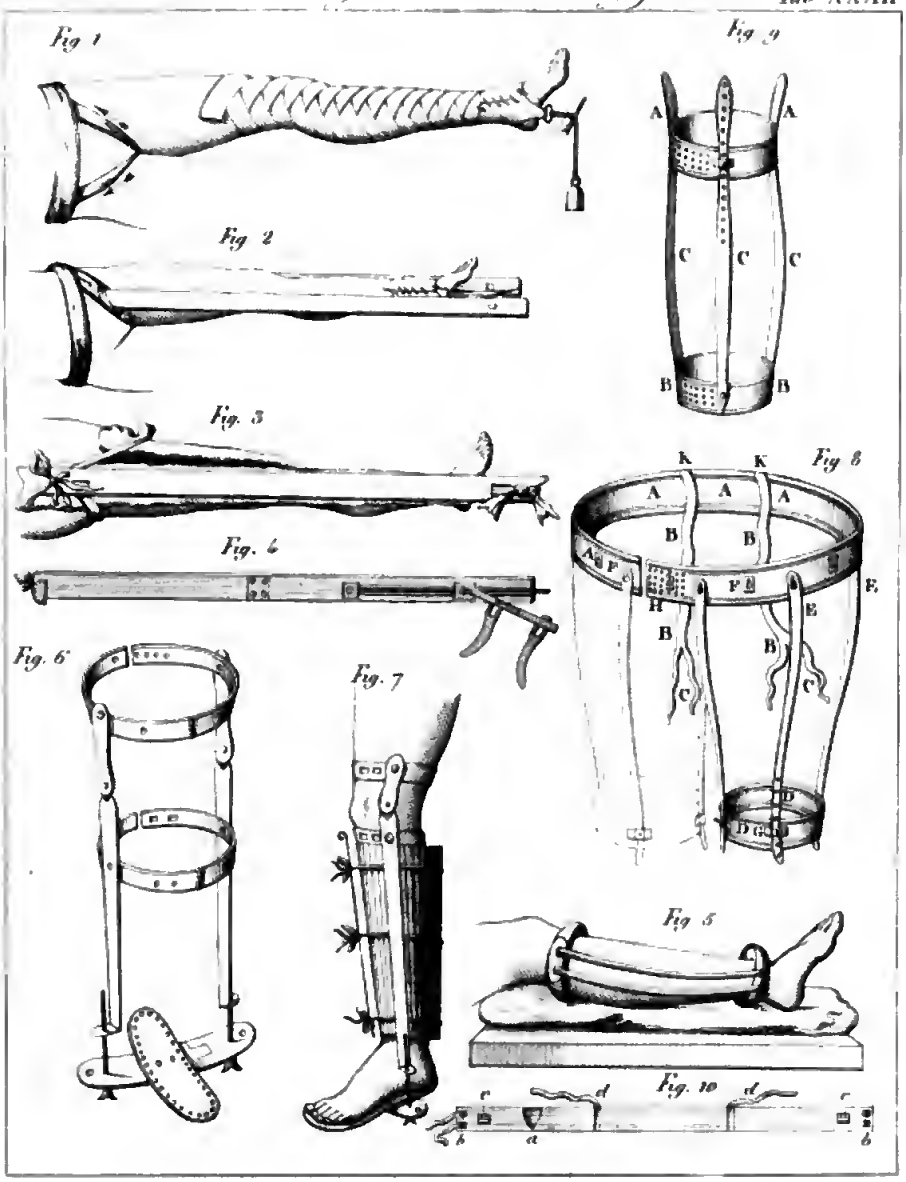

Patologia Chirurgica

Tav. XXXIII

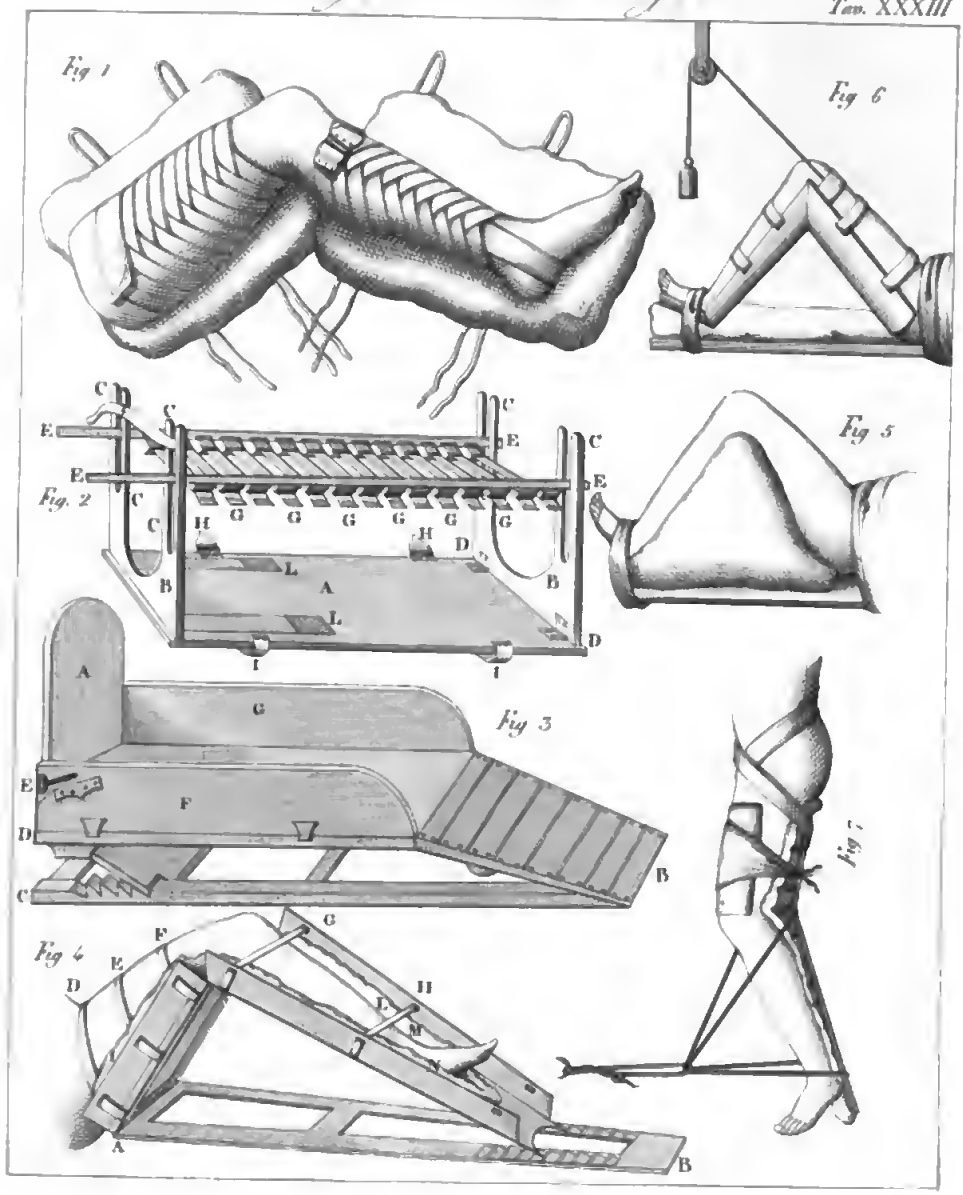

Patologia Chirurgica

Tav. XXXIV

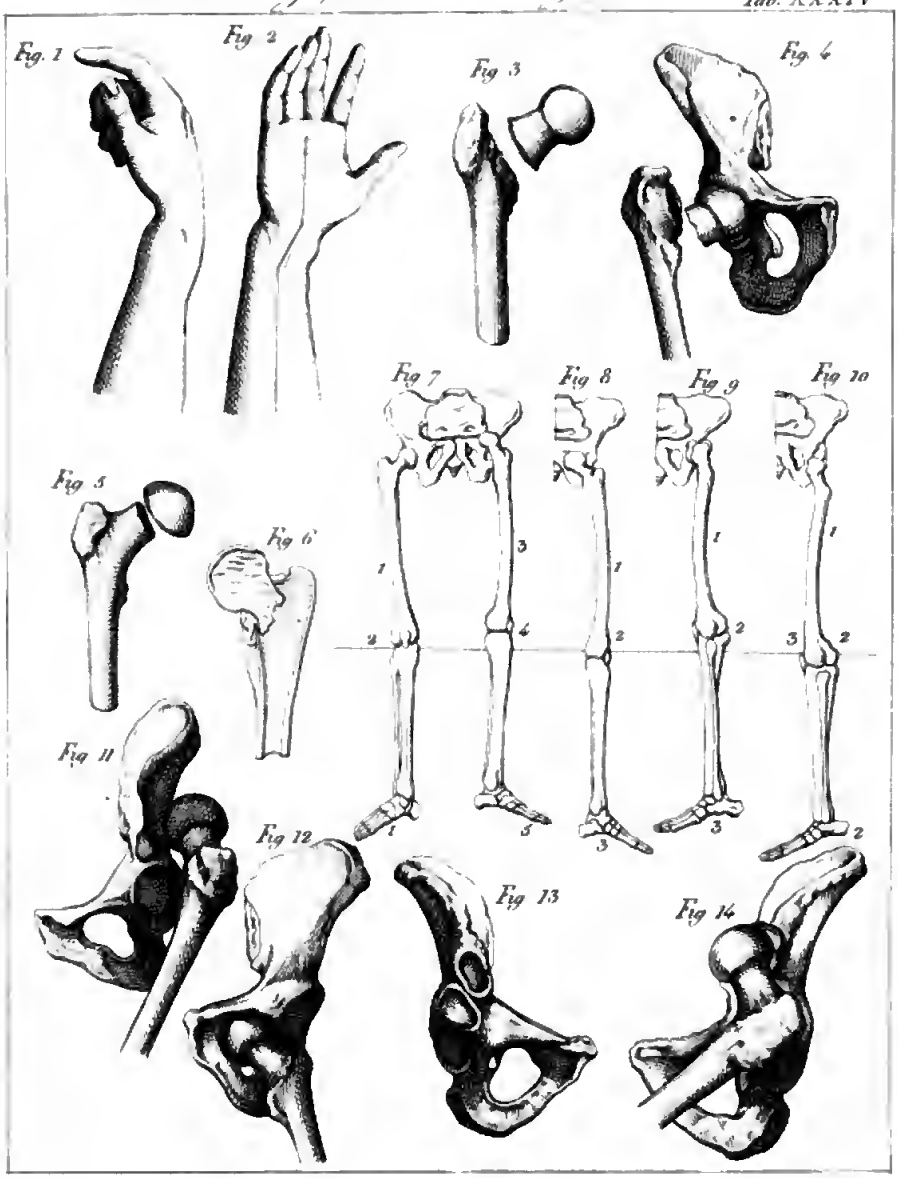

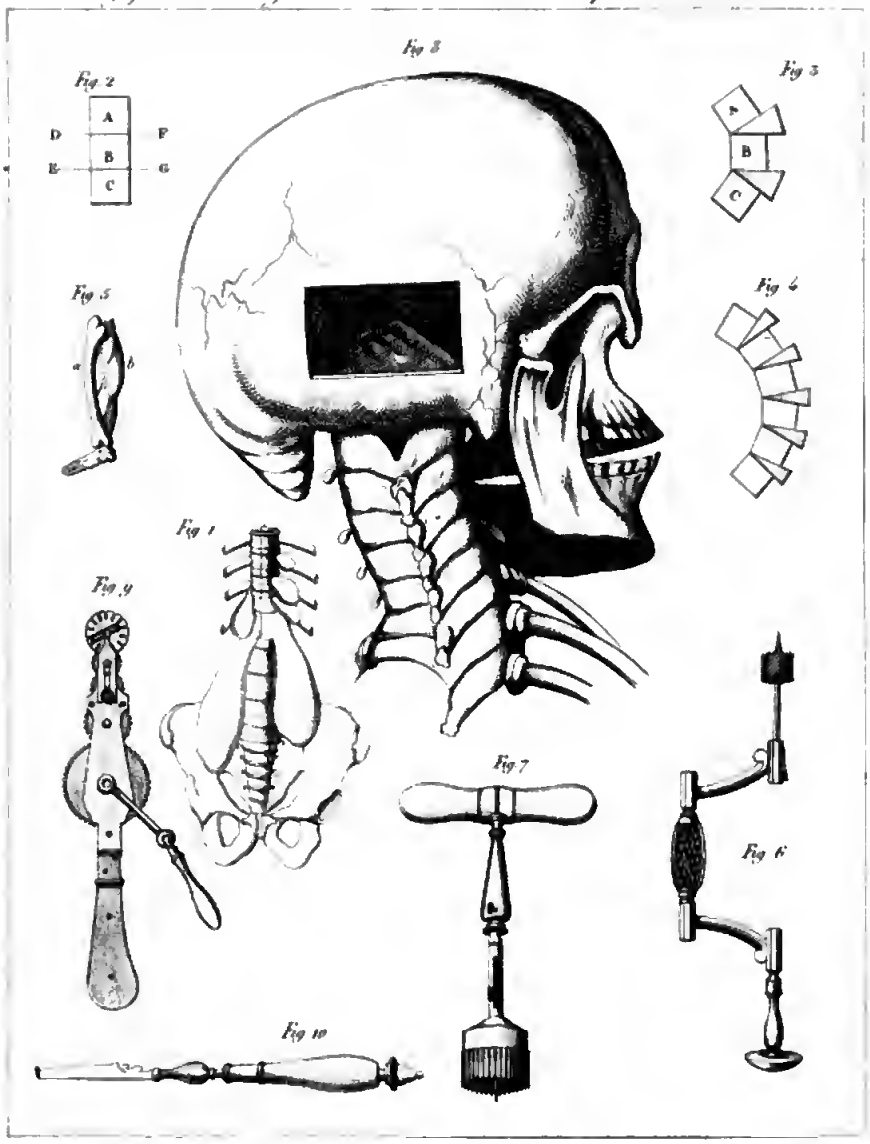
Fig 2
A
B
C
D
E
F
G
Fig 3
A
B
C
Fig 5
a
b
Fig 8
Fig 4
Fig 1
Fig 9
Fig 7
Fig 6
Fig 10

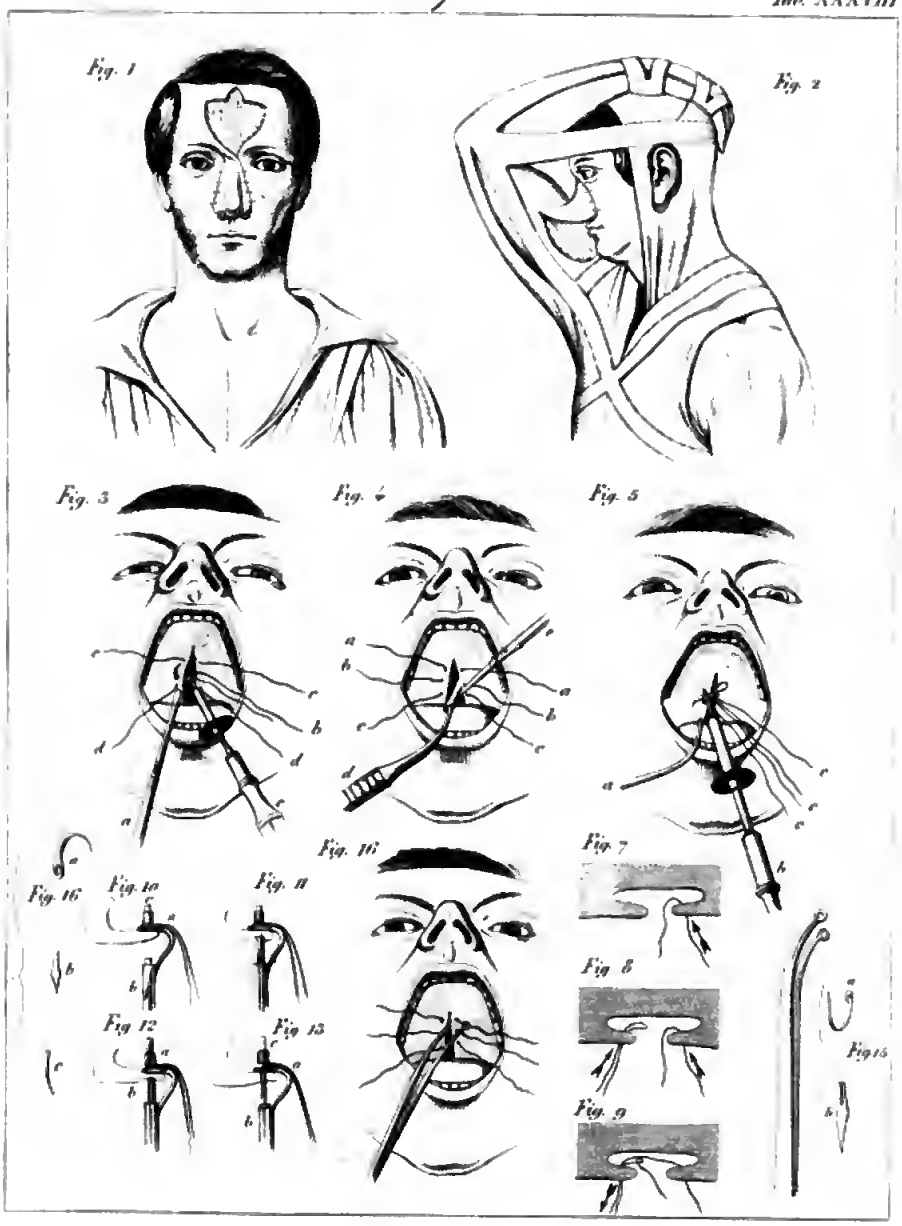
Fig. 1
Fig. 2
Fig. 3
Fig. 4
Fig. 5
Fig. 6
Fig. 7
Fig. 8
Fig. 9
Fig. 10
Fig. 11
Fig. 12
Fig. 13
Fig. 15

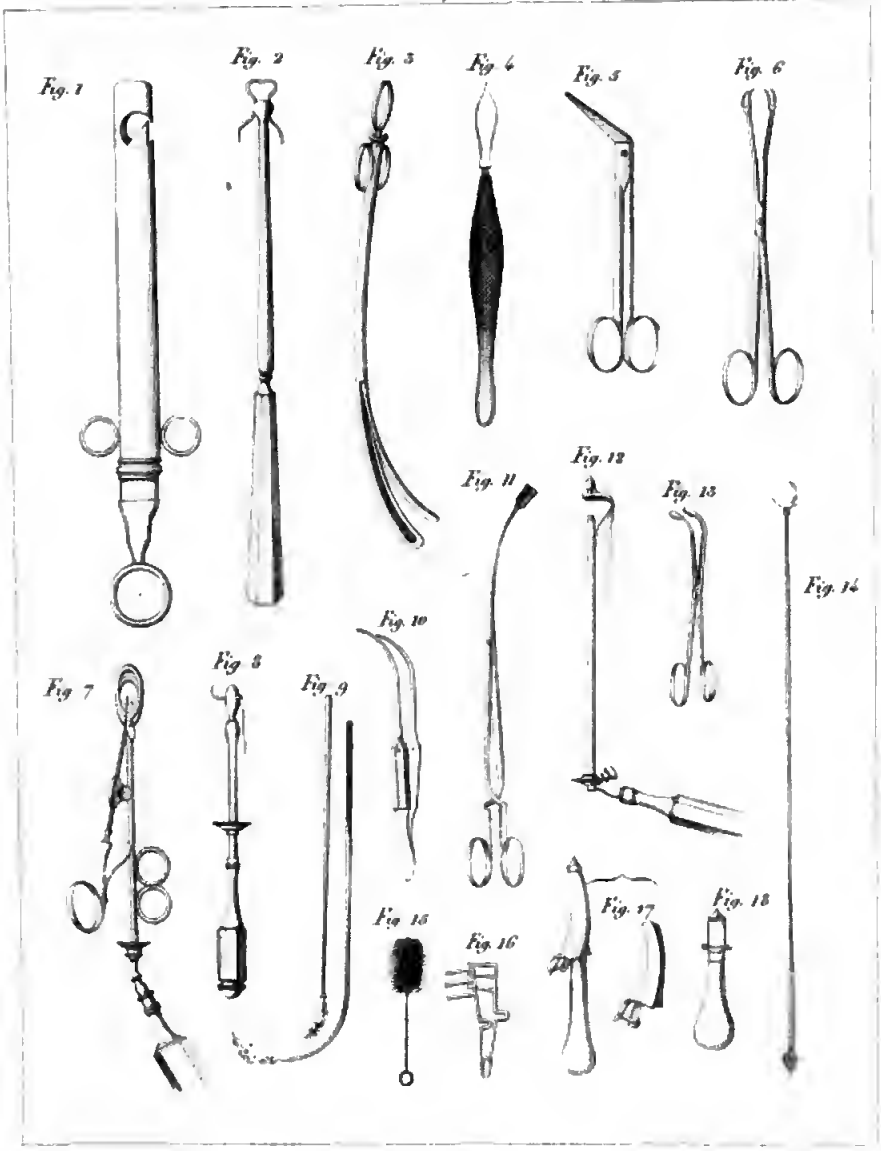
Fig. 1
Fig. 2
Fig. 3
Fig. 4
Fig. 5
Fig. 6
Fig. 7
Fig. 8
Fig. 9
Fig. 10
Fig. 11
Fig. 12
Fig. 13
Fig. 14
Fig. 15
Fig. 16
Fig. 17
Fig. 18

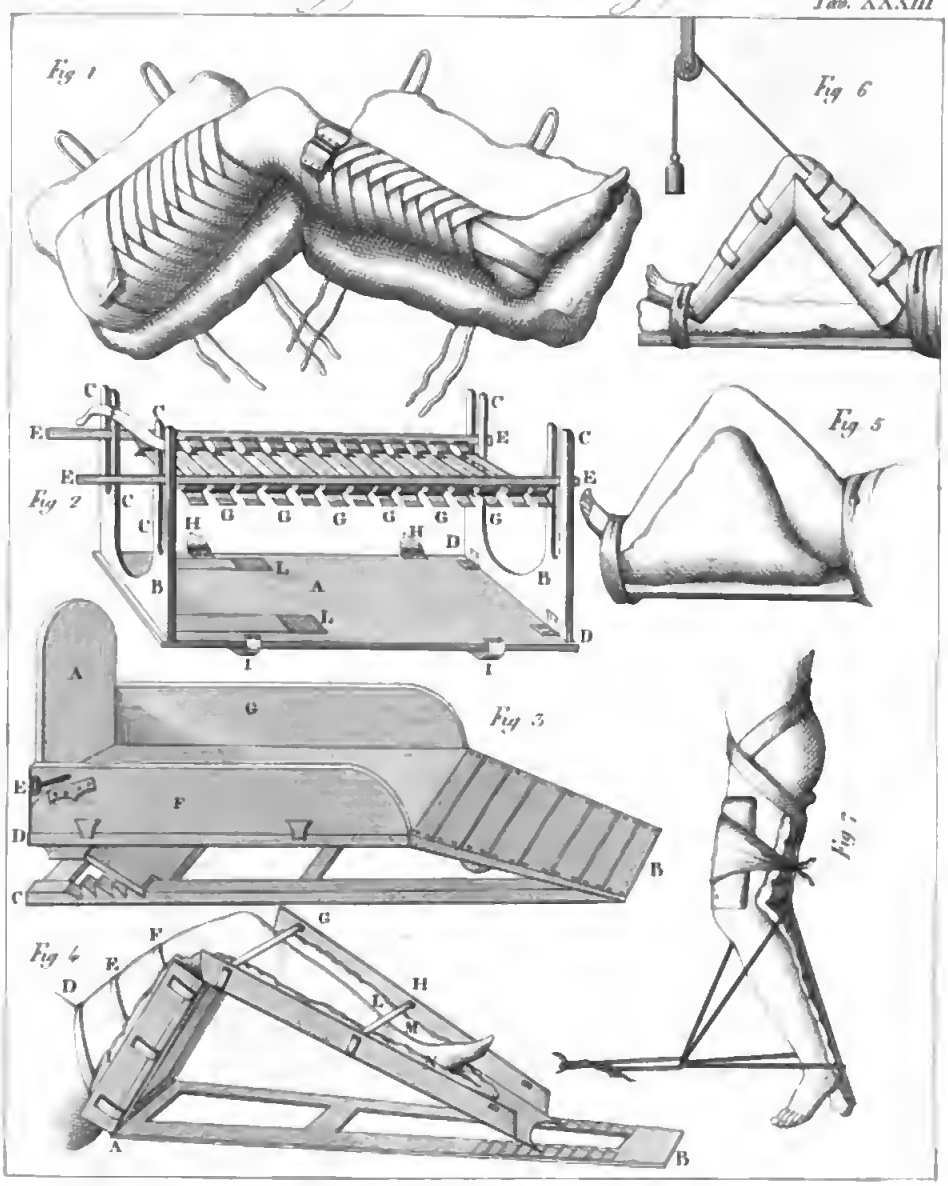
Fig 1
Fig 6
Fig 2
Fig 5
Fig 3
Fig 4
Fig 7

Patologia Chirurgica

Tav. XXXIV

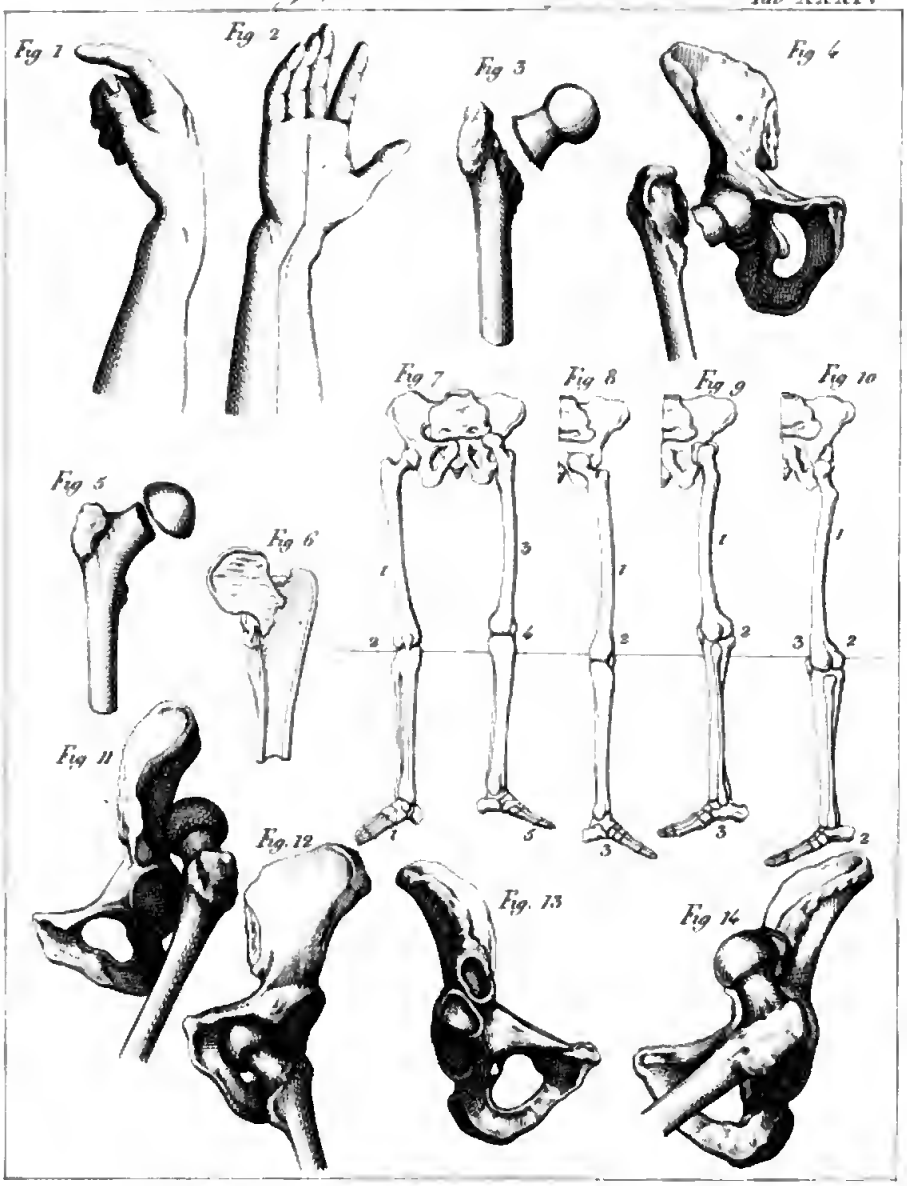

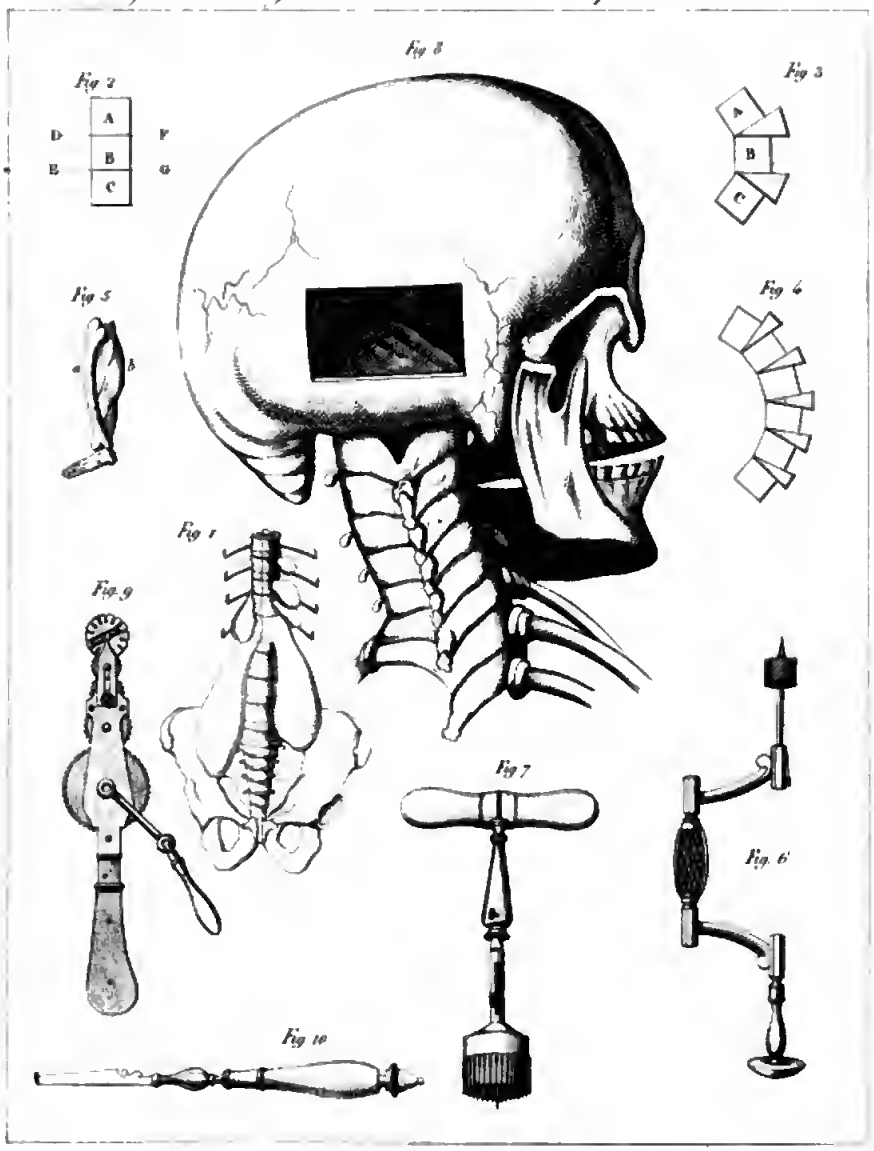
Fig 8
Fig 2
A
B
C
D
E
F
G
Fig 3
A
B
C
Fig 5
a
b
Fig 4
Fig 1
Fig 9
Fig 7
Fig 6
Fig 10

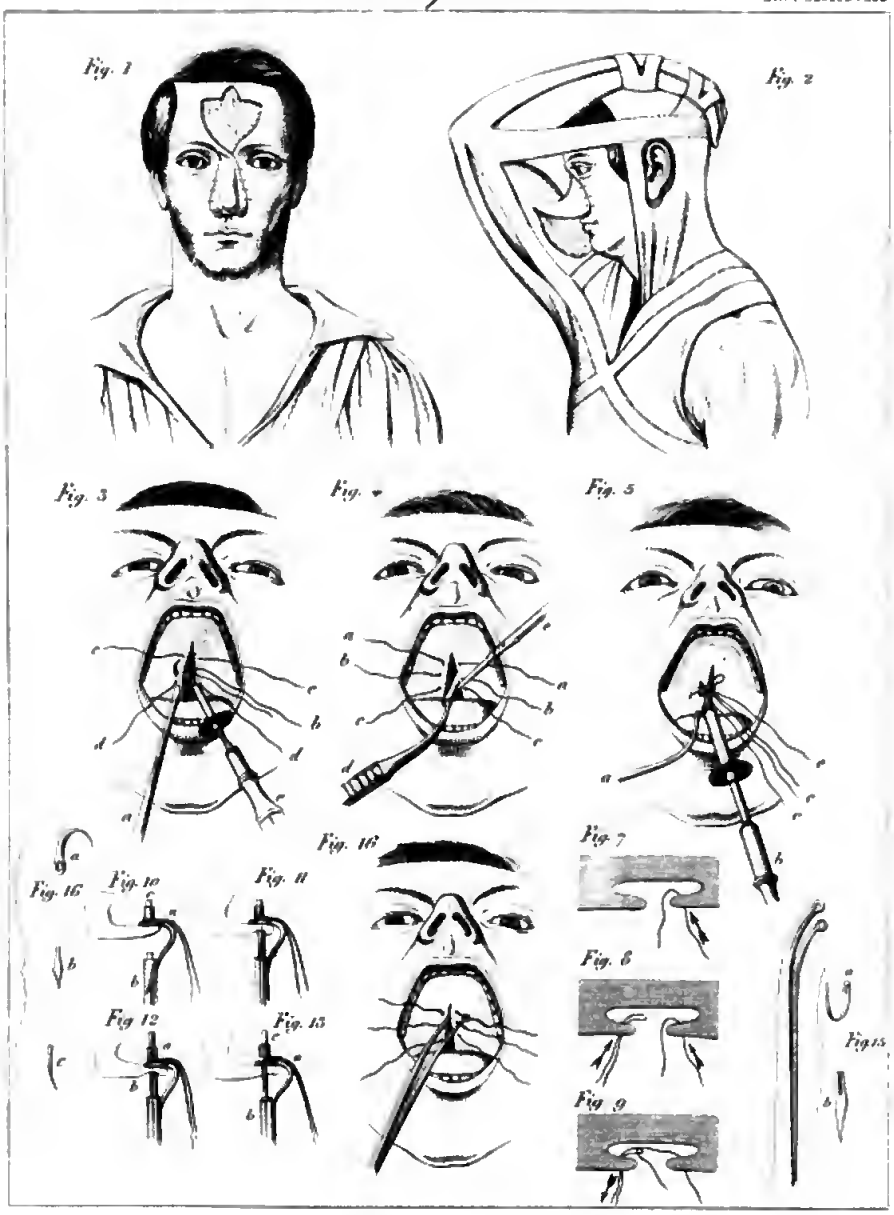
Fig. 1
Fig. 2
Fig. 3
Fig. 4
Fig. 5
Fig. 16
Fig. 10
Fig. 11
Fig. 12
Fig. 13
Fig. 14
Fig. 7
Fig. 8
Fig. 9
Fig. 15

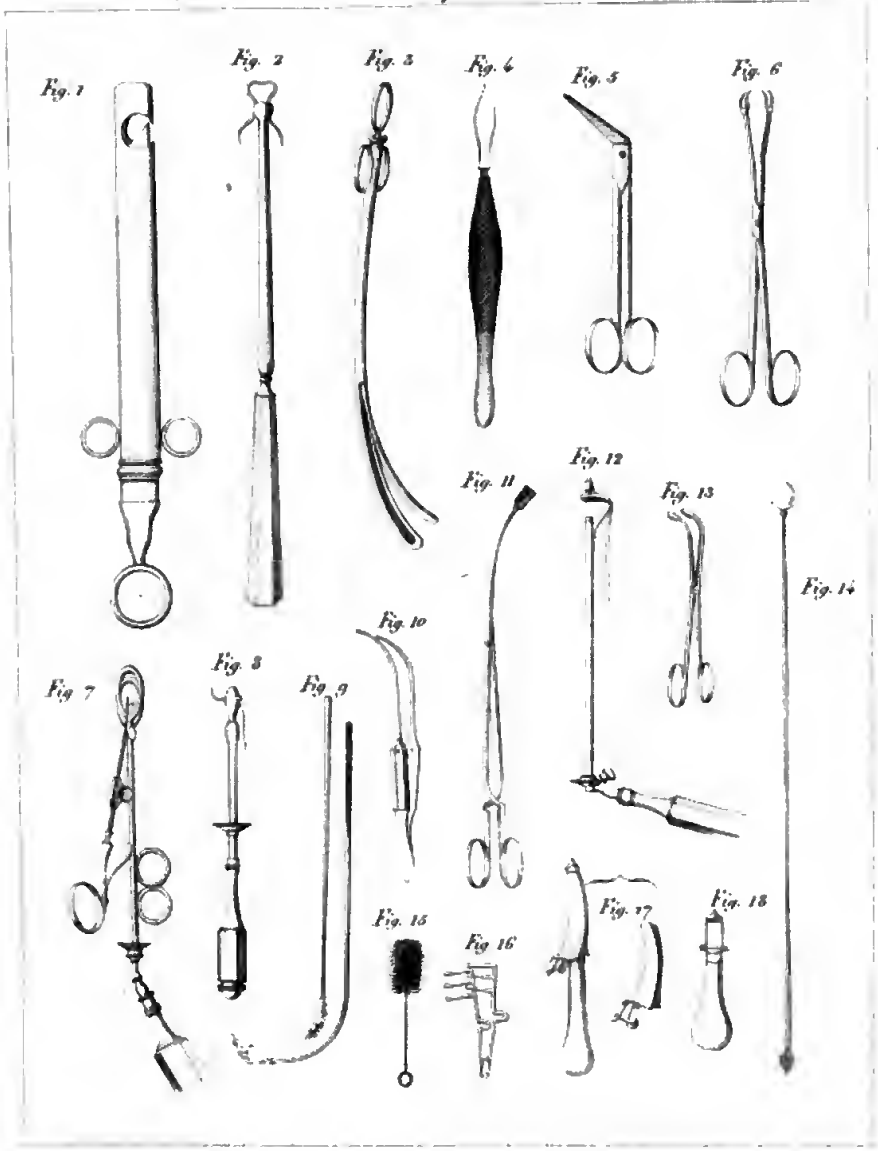
Fig. 1
Fig. 2
Fig. 3
Fig. 4
Fig. 5
Fig. 6
Fig. 7
Fig. 8
Fig. 9
Fig. 10
Fig. 11
Fig. 12
Fig. 13
Fig. 14
Fig. 15
Fig. 16
Fig. 17
Fig. 18

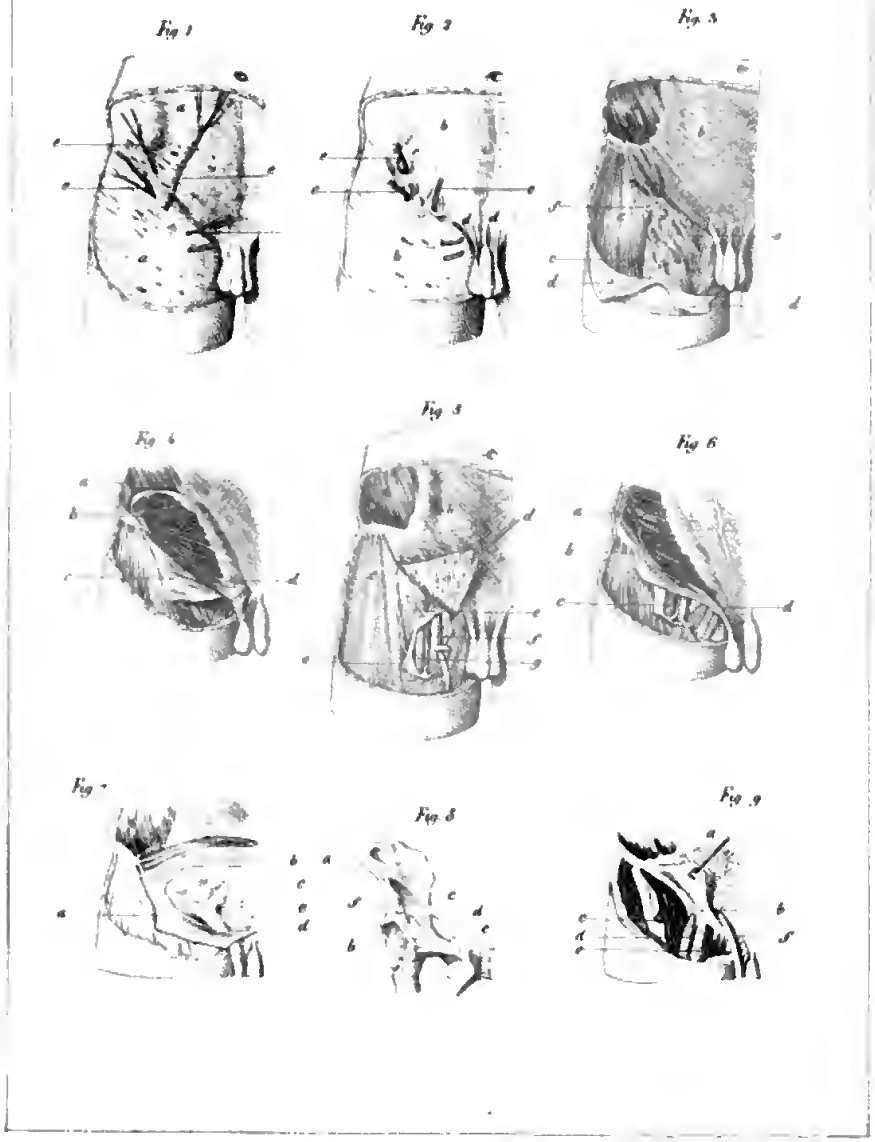
Fig. 1
Fig. 2
Fig. 3
Fig. 4
Fig. 5
Fig. 6
Fig. 7
Fig. 8
Fig. 9

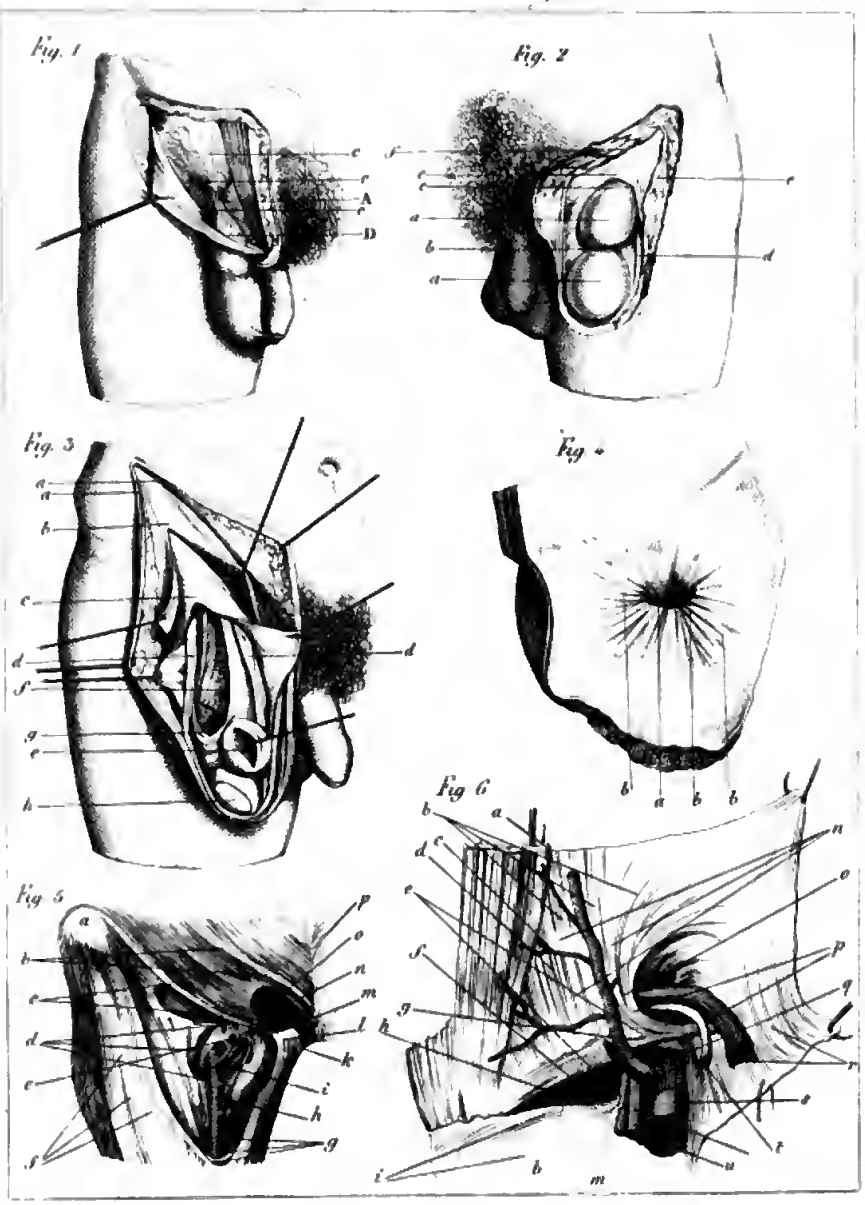
Fig. 1
Fig. 2
Fig. 3
Fig. 4
Fig. 5
Fig. 6


Fig 1
Fig 3
Fig 7
Fig 2
Fig 8
Fig 5
Fig 9
Fig 6
Fig 4
Fig 10

Medicina Operatoria

Tav. XLIII

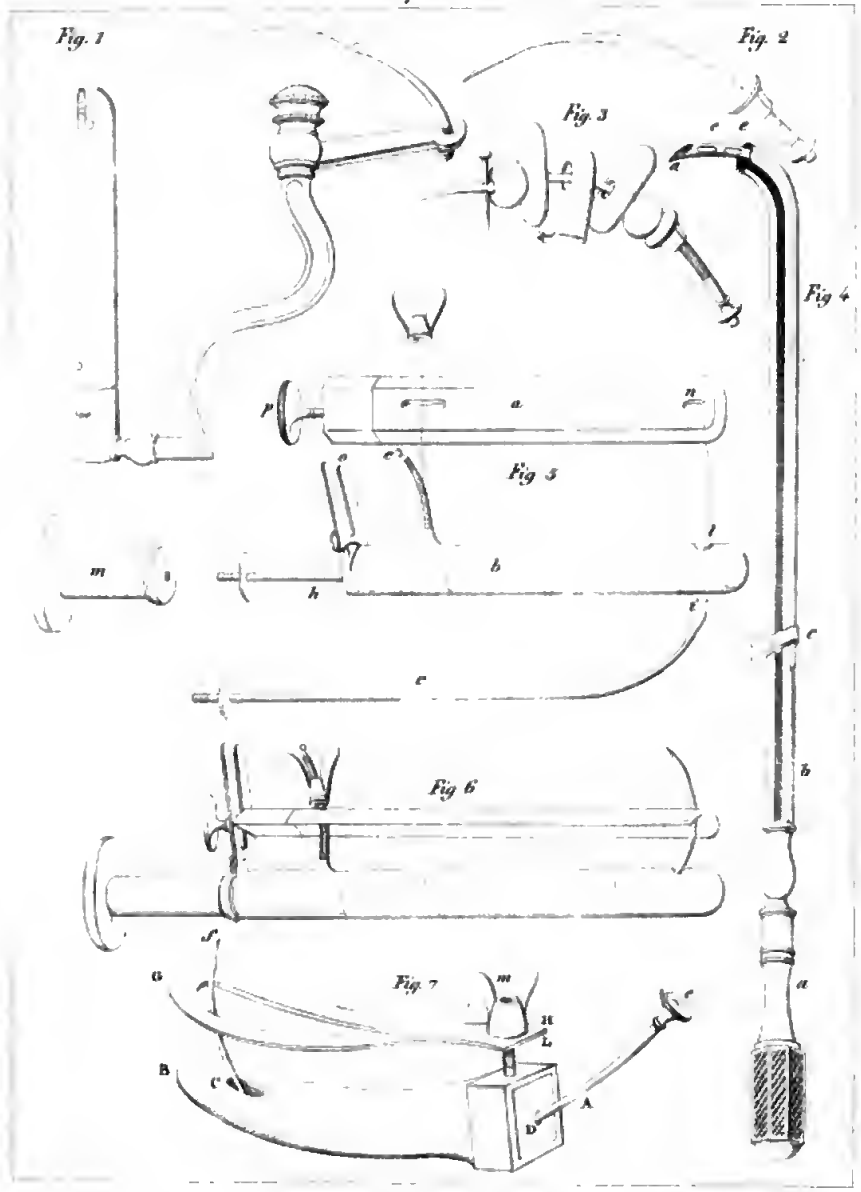



5680800

Digitized by Google